Diagnóstico por imágenes en el trauma del aparato urinario

Dr. F.J. Unchalo
Area de Imágenes, Hospital J.P. Garrahan, Buenos Aires, Argentina.

Criterios de racionalidad

El formidable desarrollo de las técnicas de diagnóstico por imágenes nos obliga a tener en cuenta diversos aspectos para su utilización:

a) Es imprescindible reafirmar el *"sentido decisorio"* del diagnóstico por imágenes. Significa que se deben indicar aquellas prácticas cuyos resultados *determinen una conducta, sea ésta diagnóstica, terapéutica o de pronóstico de una enfermedad.*

b) La evaluación de la *morbilidad* de un método en el caso de pacientes pediátricos, incluye prioritariamente a las radiaciones ionizantes.

c) Los métodos de probada *utilidad* pero de difícil *reproductividad* como la Ecografía, no deben ser reemplazados por otros más invasivos y/o costosos. Debería promoverse y facilitarse el correcto adiestramiento de los operadores.

d) Debe existir *equilibrio* entre las posibilidades diagnósticas y terapéuticas. No corresponde profundizar en el estudio de una patología que deberá ser derivada para su tratamiento. Es frecuente que exista mayor desarrollo del diagnóstico por imágenes que de las posibilidades terapéuticas. La adquisición de máquinas surge como lo más factible de concretar al evaluar la infraestructura de recursos humanos, físicos y de equipamiento que requiere la complejidad creciente. Los pacientes se derivan muchas veces con gran cantidad de exámenes inútiles o mal realizados, que lógicamente han de ser repetidos, ya sin vuelta atrás para el paciente que recibió su dosis de radiación y deinvasividad. El buen criterio médico del lugar de origen de un caso derivado se demuestra con un buen diagnóstico clínico presuntivo y las imágenes y el laboratorio básicos, realizados oportunamente.

e) Otro aspecto muy importante es el de la conducta *solidaria* para con el Sistema de Financiación de la *Salud* cuyos recursos son siempre limitados, por ello es necesario tomar conciencia de que la exageración o el desperdicio de exámenes en un paciente, determinará que otro no pueda acceder a ese recurso ya dilapidado.

Criterios para la secuencia de exámenes

La mayor frecuencia de lesiones orgánicas por trauma abdominal corresponde al aparato urinario.

En general el síntoma dominante es la hematuria derivada de lesión renal, que excepcionalmente ocasiona hemorragias cataclísmicas.

El manejo clínico de la descompensación hemodinámica es primordial. Todas las actitudes diagnósticas deben estar ligadas a la evolución clínica y a la toma de decisiones terapéuticas. El tratamiento actual de las lesiones renales post-traumáticas es conservador. Deben utilizarse los métodos de imágenes que permitan el diagnóstico y el control evolutivo con menor invasividad y costo. Sólo la necesidad de una terapéutica quirúrgica por descompensación clínica incontrolable obligará a utilizar los métodos que ofrezcan la mayor precisión para ese fin (cuadro 1).

Con el objetivo de detectar:
- Fracturas del esqueleto abdominal
- Masas abdominales (colecciones, tumores)
- Morfología renal y de su entorno
- Vascularización renal
- Morfología y permeabilidad uretral

Estudios indicados:
- Rx simples
- Ecografía abdómino-pelviana morfológica
- Ecografía Doppler renal
- Uretrografía retrógrada

Cuadro 1: *diagnóstico inicial del trauma abdominal con compromiso del aparato urinario*

Como en todos los casos, no es justificable el diagnóstico por el diagnóstico mismo ni la superposición de métodos que aporten los mismos datos.

La *radiografía simple y la ecografía abdómino-pelviana* son los exámenes indicados *inicialmente.*

La lesión uretral debe sospecharse ante la presencia de fracturas, signos de desestabilización de la pelvis o ante la simple presencia de mancha de sangre en el meato. *Antes* del cateterismo vesical debe realizarse la *uretrografía retrógrada* que es una técnica radiológica simple, de uso en los varones únicamente y con indicaciones limitadas al estudio de la uretra anterior. Resulta imprescindible conocer el estado de la uretra antes de efectuar un cateterismo vesical.

La técnica consiste en la introducción directa de contraste yodado a través del meato uretral, y la obtención de placas radiográficas en oblicuas sin necesidad de control radioscópico.

La demostración de un desgarro o de una ruptura uretral evitará una sonda en falsa vía (Fig. 1) y determinará el tratamiento adecuado de la misma (cuadro 2).

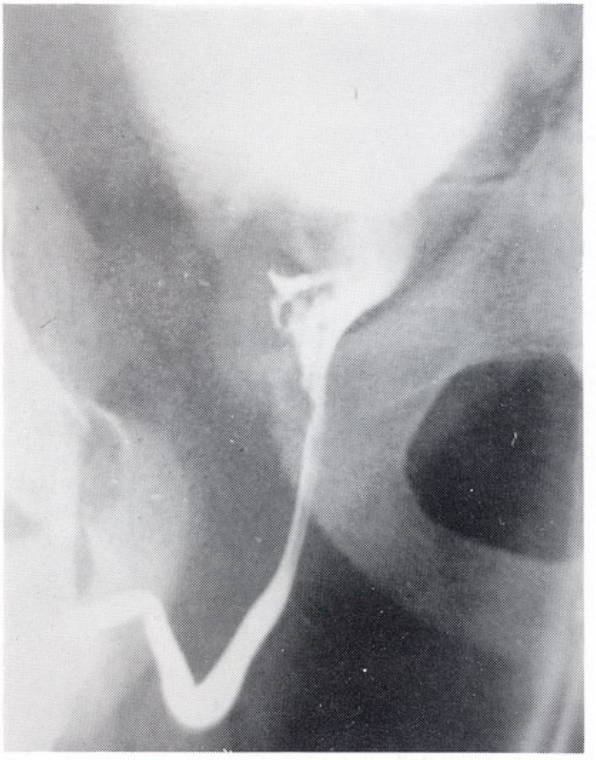

Fig. 1: *uretrografía retrógrada en paciente con fractura de rama derecha del pubis y diastasis pubiana con signos de extravasación del contraste en uretra posterior y desplazamiento del cuello vesical por hematoma perineal.*

La *ecografía abdómino-pelviana* permite completar el estudio inicial con suficiente sensibilidad para detectar lesiones renales, colecciones perirrenales o pelvianas (Fig. 2). El *US Doppler* puede aportar datos acerca del flujo vascular renal en los casos con compromiso del pedículo.

Si existen
Fracturas de pelvis
Signos de desestabilización pelviana
Uretrorragia
Mancha de sangre en el meato

corresponde *antes* del cateterismo vesical

Uretrografía retrógrada

Normal → "Stop"

Desgarro lateral → Cateterismo Controlado

Sección completa → Cirugía

"Stop" / Cateterismo Controlado / Cirugía → Se continúa con algoritom de hematuria

Cuadro 2

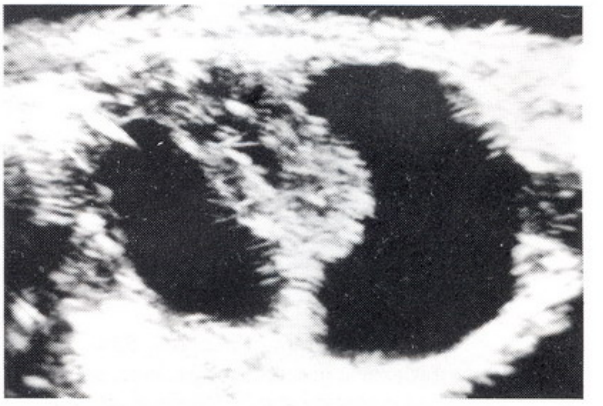

Fig. 2: *US renal con gran colección líquida (anecoica) perirrenal por urinoma post-traumático donde se observa el riñón y su pedículo en el interior. El paciente era portador de una uropatía obstructiva previa (EPU).*

Sea cual fuere el hallazgo de la exploración por imágenes, la estricta vigilancia clínica, los parámetros de laboratorio y la compensación hemodinámica serán los que determinen la conducta. La presencia de hematuria macro o microscópica puede no estar acompañada de signos patológicos en las imágenes iniciales, pero el seguimiento evolutivo clínico y ecográfico es necesario por la posibilidad de secuelas con desarrollo de hipertensión arterial. El cuadro 3 propone un algoritmo con las variantes más frecuentes.

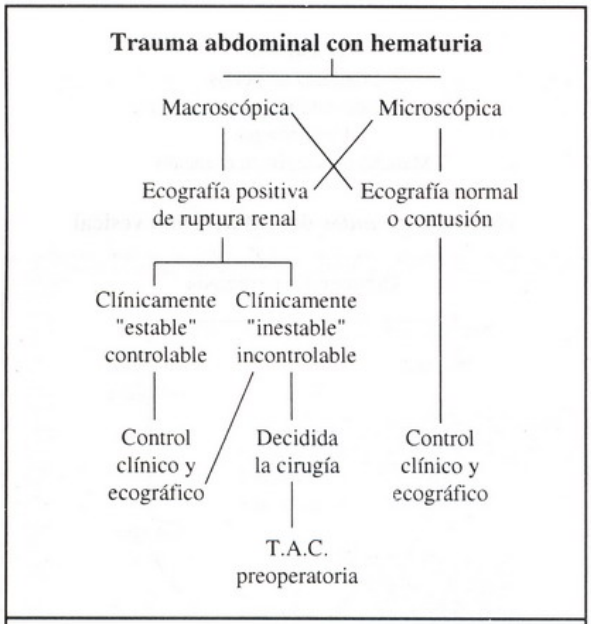

Cuadro 3

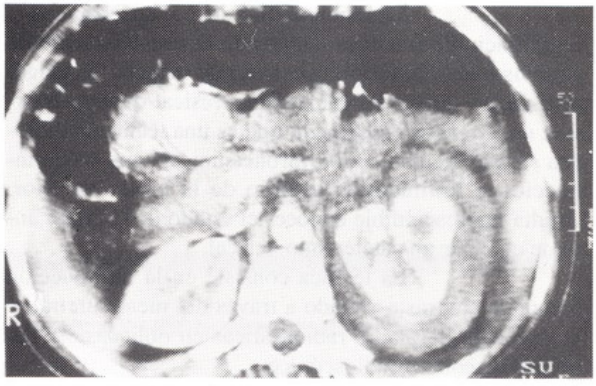

Fig. 3: *TAC renal con contraste de una ruptura renal y pélvica izquierda, donde se aprecia la morfología y la perfusión renal conservada, signos de hematoma renal subcapsular (anillo denso) y colección urinosa pericapsular por ruptura de la pelvis renal (anillo hipodenso externo.*

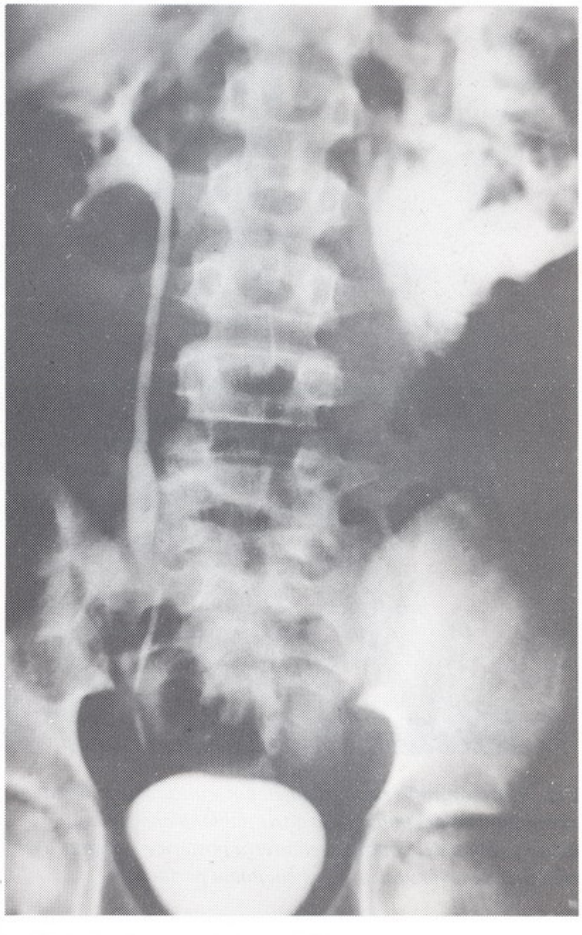

Fig. 4: *urograma excretor con masiva extravasación de contraste por ruptura renal y pélvica. No se pueden identificar las estructuras renales ni perirrenales con la misma precisión que con la TAC.*

La ecografía por su inocuidad y por la facilidad de trasladarse al lecho del paciente, debe utilizarse para un *seguimiento estricto* durante las primeras 72 horas, espaciándose los controles según la evolución clínica.

En los casos hemodinámicamente incontrolables por hemorragia proveniente de ruptura o estallido renal (diagnosticados y controlados por US), ***con decisión quirúrgica tomada***, el examen de elección preoperatorio es la tomografía computada con contraste EV (Figs. 3-4). La ausencia de este recurso puede reemplazarse con desventajas por el urograma excretor.

El seguimiento a distancia de las lesiones renales con vigilancia clínica de la tensión arterial y ecográfica de la morfología renal, es la norma en estos pacientes y debe ser realizado cada tres meses durante el primer año y cada seis durante el segundo.