Manejo quirúrgico del recién nacido con atresia de duodeno.

Dres. M. Boglione, P. Vallone, S. Rodríguez, M. Martínez Ferro.

Areas de Cirugía General y de Neonatología, Hospital J. P. Garrahan, Buenos Aires, Argentina.

Resumen

Se presenta una serie de 12 neonatos con atresia de duodeno. El 82% presentó patologías asociadas, siendo frecuente la asociación con Síndrome de Down.
La cirugía de elección fue la anastomosis duodeno duodenal en diamante con colocación de sonda transanastomótica. En este grupo de pacientes, la alimentación se inició en promedio a los 9 días (3-13d) del postoperatorio. La única complicación de la anastomosis fue la recidiva del megaduodeno a los 8 meses que requirió un modelaje. La sobrevida global fue del 67%. Fallecieron 4 pacientes, todos ellos polimalformados, 3 de los cuales presentaron Síndrome de Down con cardiopatía congénita.

Palabras clave: Atresia duodenal.

Summary

We comment our experience with 12 neonates with duodenal atresia. Associated malformations were present in 82% of the cases with a high incidence of Down's Syndrome. Elective surgical procedure was the diamond shaped duodenoduodenostomy with a transanastomotic feeding tube. In these patients, enteral feedings were started in the 9th postoperative day (3-13d). A recurrent non functioning dilated proximal pouch required tapering duodenoplasty when reoperated on 8 months later. This was the only anastomotic complication. Overall survival rate was 67%. All of the 4 deaths occurred in patients with multiple congenital malformations. Three of them had an association of Down's Syndrome with cardiac anomalies.

Index words: Duodenal atresia.

Resumo

É apresentada uma série de 12 recém-nascidos com atresia de duodeno. Em 82% haviam afecções associadas, sendo a associação com Síndrome de Down e cardiopatia congênita a mais freqüente.
A cirurgia de l=eleição foi a anastomose duodeno duodenal em diamante com colocação de sonda trans-anastomótica. Neste grupo de pacientes, a alimentação foi iniciada com uma média de 9 dias (3 a 13) do pósoperatório. A única complicação da anastomose foi uma recidiva de megaduodeno aos 8 meses que requereu sua modelagem. A sobrevida global foi de 67%. Faleceram 4 pacientes, todos malformados, três dos quais tinham Síndrome de Down com cardiopatia congênita.

Palavras chave: Atresia de duodeno.

Introducción

La atresia es la causa más frecuente de obstrucción intestinal en el período neonatal, destacándose la atresia de duodeno como responsable del 45-50% de todas las atresias intestinales. Se presenta en uno de cada 6.000 nacidos vivos, con una relación varón-mujer de 1/3 (1 a 8).

La incidencia de patologías asociadas en estos pacientes es del 20 al 80% (9 a 15).

En el presente estudio se evalúan los métodos de diagnóstico, el tratamiento, la evolución y el uso de sonda transanastomótica (STA) en el postoperatorio inmediato.

Material y método

Entre los años 1988 y 1992 fueron recibidos 12 recién nacidos con oclusión duodenal: 9 niñas y 3 varones.

El promedio de edad al ingreso fue de 6 días (rango: 15 horas a 35 días). El peso de nacimiento promedio fue de 2.800 g. (rango: 1.800 a 4.050 g), con una edad gestacional de 37 semanas (rango: 36 a 40 semanas). El diagnóstico se realizó entre el 1ro. y 12mo. día de vida (promedio: 4 días).

Como método de diagnóstico se utilizó la Rx simple de abdomen en todos los pacientes, la seriada esófagogastroduodenal (EGD) en 5, dos de ellas con aire y 3 con bario y contraste por gastrostomía en uno. Se realizó radiografía contrastada de colon en 9 pacientes. La ecocardiografía fue el método de elección para el diagnóstico de cardiopatía asociada en 5 pacientes. En los casos con diagnóstico prenatal, los mismos fueron efectuados mediante ecografía en los distintos centros de origen. En todos los casos la consulta a nuestra institución, fue postnatal.

Se agruparon los pacientes según la clasificación de Rickham modificada (Fig. 1). La anomalía más frecuente fue la de tipo I (33 %), presentando oclusión infravateriana 10 pacientes (83 %) (1).

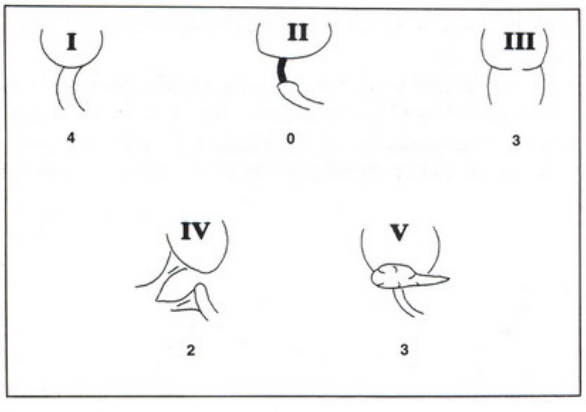

Fig. 1: clasificación de las atresia de duodeno (modificada de Rickham [1]).

La técnica quirúrgica de elección fue la anastomosis duodenoduodenal en diamante (Fig. 2)

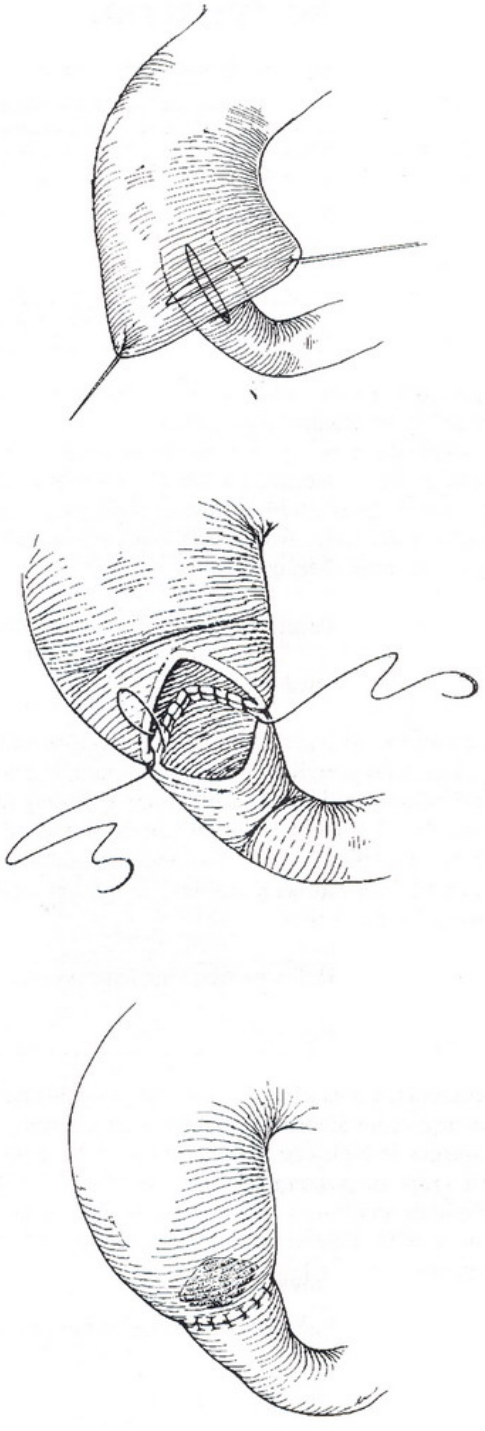

Fig. 2: detalle de la técnica de anastomosis duodenoduodenal en diamante (27).

con sonda transanastomótica (STA) sin gastrostomía. En los casos de dificultad técnica para aquella anastomosis se utilizó la duodenoyeyunal, dejando también una sonda transanastomótica.

Resultados

Los signos y síntomas que motivaron la consulta fueron vómitos biliosos en 8 casos (66 %) y polihidramnios en 4. Sobre 7 diagnósticos presuntivos prenatales, 4 fueron confirmados (57% de efectividad).

Los niños con diagnóstico prenatal fueron intervenidos quirúrgicamente un promedio de 4 días antes, comparándolos con aquellos con diagnóstico postnatal.

El antecedente perinatológico más significativo fue polihidramnios en 6 pacientes (50%) no encontrándose diferencias en cuanto a edad gestacional, peso de nacimiento o vitalidad (score de Apgar) con la población general.

Presentaron una patología asociada el 82% de los niños, siendo las más frecuentes: malrotación intestinal en 5 pacientes, cardiopatía en 4, síndrome de Down en 4 y atresia de esófago en 2. Otras patologías asociadas fueron poliglobulia, pie bot y luxación congénita de cadera (Fig. 3). En 10 niños hallamos una o más malformaciones, siendo alta la incidencia de síndrome de Down relacionado con cardiopatía (75%).

El estudio contrastado del colon permitió diagnosticar en 3 casos una malrotación intestinal: en otros 2 pacientes con malrotación, no se había efectuado contraste radiológico.

Las técnicas quirúrgicas utilizadas fueron: la anastomosis duodenoduodenal en 6 pacientes, duodenoyeyunal en 4, y resección del diafragma en 3 . Se agregó el procedimiento de Ladd en 3 niños con malrotación intestinal, dejándose sonda transanastomótica en 10 niños (83%)(Tabla 1). La anastomosis duodenoduodenal en diamante permitió una alimentación más temprana y un alta más precoz que en el resto de los pacientes (9 y 26 días contra 11 y 44 días respectivamente) (Tabla 2).

Se inició el aporte enteral entre los 3 y 33 días del postoperatorio (promedio 11 días p.o.), siendo más precoz en los pacientes con sonda transanastomótica (9no. día p.o. vs. 23er. día p.o.), con un rango de 3-13 y 13-33 respectivamente.

Los pacientes con diafragma duodenal recuperaron el tránsito intestinal más rápido que aquellos con oclusión completa de la luz (Fig. 5).

El promedio de internación postoperatoria fue de 41 días; los pacientes con STA tuvieron un promedio de internación p.o. de 39 días (14-95 días), en tanto en los pacientes sin STA fue de 47 días (41-53 días) (Fig. 5).

Las complicaciones fueron: sepsis (con hemocultivo positivo) en 7 niños, obstrucción intestinal

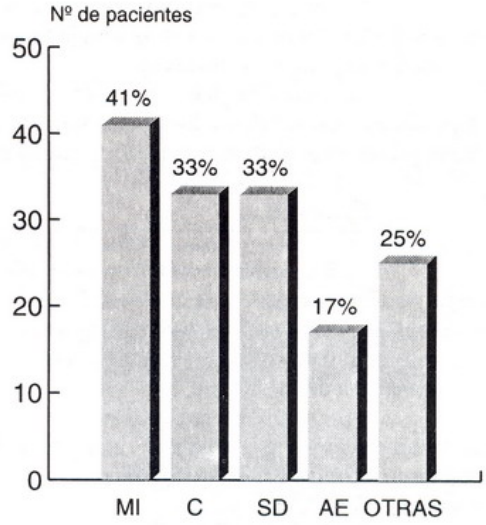

Fig. 3: malformaciones asociadas presentes en pacientes con atresia de duodeno.
MI: malrotación intestinal C: cardiopatía
SD: síndrome de Down AE: atresia de esófago

• Anastomosis duodeno duodenal	6	(50%)
termino-terminal	4	
diamante	2	
• Anastomosis duodeno yeyunal	4	(33%)
• Resección diafragmática	3	(25%)
• Procedimiento de Ladd	3	(25%)
• Gastrostomía	2	(17%)
• Sonda transanastomótica	10	(83%)

***Tabla 1:** procedimientos utilizados*

	Con STA	Sin STA	Diamante	Otras
Comienzo del aporte enteral (días)	9 (3 - 13)	23 (13 - 33)	9	26
Días Internación	39 (14 - 95)	47 (41 - 53)	11	44

***Tabla 2:** evolución comparativa de los distintos procedimientos quirúrgicos.*

por bridas en 2, suboclusión en 2, neumonía en 2 y eventración en 1.

Un paciente presentó recidiva de la clava duodenal a los 8 meses de edad, resolviéndose con resección, modelaje y nueva anastomosis.

La sobrevida global fue de 67 %. Fallecieron 4 pacientes, siendo todos ellos polimalformados, 3 de los cuales presentaban síndrome de Down y cardiopatía.

Discusión

La Rx simple de abdomen es el método de elección para el diagnóstico de atresia duodenal (16-19). La radiografía contrastada de colon se mostró eficaz en el diagnóstico de malrotación intestinal asociada, y para descartar la atresia de colon (20).

Muchas publicaciones remarcan las ventajas del diagnóstico prenatal, debido a que posibilita el tratamiento inmediato del niño (12), disminuyendo la morbimortalidad (10,22,23).

El éxito de la ecografía en el diagnóstico prenatal depende de un operador entrenado (10,21,22). En esta serie se observa un bajo índice de diagnóstico.

Es más frecuente la obstrucción infravateriana (10 de nuestros pacientes), aunque Schier en una revisión de 145 pacientes encontró la obstrucción supravateriana como la más frecuente (14). Esta y la atresia de esófago asociada son circunstancias que pueden retrasar el diagnóstico (24-25-26).

La técnica quirúrgica de preferencia es la anastomosis duodenoduodenal en diamante (9-29). Esta técnica descripta por Kimura en 1977 (27,28), permitiría comenzar la alimentación enteral más precozmente, disminuyendo el tiempo de internación postoperatorio (9). Otras técnicas descriptas son la gastroenterostomía (19), duodenoyeyunostomía (29) y la resección endoscópica de la membrana cuando ella es la causa obstructiva (30).

La colocación de la STA posibilita una alimentación precoz, mejorando el estado nutricional del paciente, acortando el tiempo de alimentación parenteral y la estadía postoperatoria (9).

Estos dos últimos factores hacen que el riesgo de infección sea menor disminuyendo además los costos hospitalarios. En ningún caso se presentaron complicaciones por el uso de la STA (1).

El 82 % de los pacientes de nuestra serie tenían una ó más patologías asociadas, siendo alta la incidencia en comparación a otras series (9-15). El 33 % de los mismos presentaron síndrome de Down, mientras que Akthar y col. publican una incidencia de hasta el 69 % (9).

A pesar del alto índice de malformaciones asociadas en nuestra serie, lo que es reconocido como uno de los factores principales de mal pronóstico, la mortalidad global fue baja (33 %) debiéndose a causas ajenas a la oclusión duodenal o a su reparación.

Del análisis de nuestra casuística surgen las siguientes conclusiones:

El porcentaje de diagnóstico prenatal de la atresia duodenal en nuestro medio es bajo, lo que contribuye al retraso en el tratamiento del paciente.

La atresia de duodeno es una patología que presenta una aceptable sobrevida y buena evolución postquirúrgica.

El manejo adecuado de la STA acorta la estadía hospitalaria mejorando la evolución.

Las malformaciones asociadas, especialmente las cardíacas, aumentan el índice de mortalidad.

Bibliografía

1. *Rickham PP, Lister J, Irving I:* Neonatal Surgery, 2nd Edition. Butterworths, London 1978, pp353-370.
2. *Feketè N:* Atresias del intestino delgado, en Pellerin D.: Técnicas de Cirugía Pediátrica, cap. 7. París, Francia, Toray-Masson, 1981, pp 304-311.
3. *Reyes H:* Obstrucción intestinal neonatal. México, Interamericana, 1989, pp 95-101.
4. *Schnaufer L:* Duodenal atresia, stenosis and annular pancreas, en Welch K.: Pediatric Surgery, chap. 84. Chicago, USA, Year Book Medical Publishers, 1986, pp 829-837.
5. *Toloukian R:* Atresia y estenosis intestinales en Cirugía Pediátrica, cap. 367. México,Interamericana, 1984, pp 367-383.
6. *Wald J,Foley L., Mezoff A, et al:* Duodenal atresia: a source of small bowel obstruction in a 5-week-old infant. Pediatr Radiology 22 (2): 118-119, 1992.
7. Adeyemi S: Duodenal obstruction in Nigerian newborns and infants. Scand J Gastroenterol Suppl 124: 157-161, 1986.
8. *Mooney D, Lewis J, Connors R, et al:* Newborn duodenal atresia: an improving outlook. Am J Surg 154: 347-349, 1987.
9. *Akthar J. Guiney E:* Congenital duodenal obstruction. Br J Surg 79: 133-135, 1992.
10. *Miro J, Bard H:* Congenital atresia and stenosis of the duodenum: The impact of a prenatal diagnosis. Am J Obstet. Gynecol. 158: 555-559, 1988.
11. *Kokkonen M, Kalima T, Jaaskelainen J, et al:* Duodenal atresia: late follow up. J Pediatr Surg 23 (3): 216-220, 1988.
12. *Hancock B, Wiseman N:* Congenital duodenal obstruction: the impact of an antenatal diagnosis. J Pediatr Surg 24 (10): 1027-1031, 1989.
13. *Coughlin J, Rector F, Klein M:* Agenesis of the gallbladder in duodenal atresia: two case reports. J Pediatr Surg 27 (10): 1304-, 1992.
14. *Schier F. Schier C, Waldschmitdt J, et al:* Duodenal atresie. Erfahrungen mit 145 patienten. Zentralbl. Chir. 115 (3): 135-142, 1990.
15. *Evans:* Estenosis y atresias del intestino en Anomalías congénitas (Embriogénesis, diagnóstico y tratamiento), Barcelona, JIMS, 1975, pp 168.
16. *Linke R, Morris L, Davies R, et al:* Radiological assessment of duodenal caliber in congenital duodenal obstruction. Pediatr Radiol 22 (6): 451-453, 1992.
17. *Leonidas J, Bordon W:* El tracto gastrointestinal. Buenos Aires, Panamericana, 1992, pp 97, 954.

18. *Singletton E.* Radiología Gastrointestinal Pediátrica, Barcelona, Salvat, 1981, pp 174-185.
19. *Feggetter S:* A review of the long-term results of operations for duodenal atresia. Br J Surg 56 (1): 68-72, 1969.
20. *Winters W, Weinberger E, Hatch E:* Atresia of the colon in neonates: radiographic findings. Am J Radiol 159: 1273-1276, 1992.
21. *Rumack C:* Diagnóstico Prenatal en Haller J.: Ultrasonidos en Pediatría, cap. 12. Barcelona, España, Salvat, 1983, pp 222.
22. *Cacciari A:* Gastrointestinal tract anomalies: neonatal surgical problems. Fetal Ther 1 (2): 101-103, 1986.
23. *Romero R, Ghidini A, Costigan K, et al:* Prenatal diagnosis of duodenal atresia: does it make any difference?. Obstet Gynecol 71 (5): 739-741, 1988.
24. *Matsukawa Y, Inomata Y, Yamamoto E, et al:* Clinical features of delayed diagnosis in congenital duodenal obstruction. Nippon Geka Hokan. 60 (1): 80-85, 1991.
25. *Adeyemi S:* Combination of annular pancreas and partial situs inversus: a multiple organ malrotation syndrome associated with duodenal obstruction. J Pediatr Surg 23 (2): 188-191, 1988
26. *Ziv Y, Lombrozo R, Mor C, et al:* Congenital segment dilatation of small intestine with oesophageal atresia and duodenal atresia in a premature infant. Z Kinderchir 42 (5): 317-318, 1987.
27. *Kimura K, Tsugawa C, Ogawa O, et al:* Diamond-shaped anastomosis for congenital duodenal obstruction. Arch Surg 112: 1262-1263, 1977.
28. *Kimura K, Mukahara N, Nishijima E, et al:* Diamond-shaped anastomosis for duodenal atresia: and experience with 44 patients over 15 years. J Pediatr Surg 25: 977, 1990.
29. *Grosfeld J, Rescorla F:* Duodenal atresia and stenosis: reassessment of treatment and outcome based on antenatal diagnosis, pathologic variance, and long-term follow-up. World J Surg 17: 301-309, 1993.
30. *Okamatsu T, Arai K, Yatsuzuka M, et al:* Endoscopic membranectomy for congenital duodenal stenosis in an infant. J Pediatr Surg 24 (4): 367- 368, 1989.

Trabajo presentado en el 27º Congreso Argentino de Cirugía Infantil, Mendoza, Argentina, noviembre de 1993.

Dr. M. Boglione

Pichincha 1850
(1245) Buenos Aires
Argentina

Comentadores

Dr. Guillermo Correia Dubos (Chile):

Quiero hacer hincapié en tres hechos fundamentales de la patología obstructiva duodenal congénita.

El primero es el diagnóstico precoz: creo que es un compromiso de los cirujanos pediatras de instruir a la comunidad obstétrica y neonatológica sobre un diagnóstico ecográfico prenatal adecuado que va a evitar que se retrase el diagnóstico post-natal, lo que evitará la infección y alteraciones del equilibrio hidrosalino llevando a los niños en mejores condiciones a cirugía.

El segundo punto se refiere a las técnicas quirúrgicas: en esto hay controversias. Se ha pasado de la gastroduodenostomía o gastroyeyunostomía a la duodenoduodenostomía laterolateral hasta llegar a la técnica de Kimura o de "diamond shape". En el Hospital Roberto Del Río de Santiago de Chile nuestra conducta está categóricamente inclinada al Kimura.

Comparando nuestra serie con otras que emplean otras técnicas hemos visto que han llevado a un gran número de complicaciones y sobre todo a un largo período de hospitalización en la espera de lograr un restablecimiento del tránsito intestinal.

En tercer lugar quiero enfatizar sobre la importancia del control alejado. El problema de estos niños no está 100% resuelto porque uno haya logrado un buen tránsito intestinal. Está bien demostrado en la literatura, en seguimiento a largo plazo, que esta patología se asocia con malformaciones en la desembocadura de los conductos pancreáticos y del colédoco y se han demostrado casos de colecistitis. Por lo tanto los niños que han sobrevivido a una atresia de duodeno deben ser controlados a largo plazo.

Dr. Martínez Ferro:

Quisiera agregar que además de la presencia de malformaciones congénitas asociadas, la evolución de estos pacientes depende de dos factores.

En primer lugar, como toda patología congénita, la atresia de duodeno se presenta como un espectro. Los casos de peor pronóstico son aquellos con una gran diferencia entre el tamaño de la bolsa proximal atrésica y el duodeno distal desfuncionalizado. Esto tal vez dependa del momento en el que se produjo la atresia y podríamos suponer que en los casos más precoces, el duodeno proximal es de calibre mayor por llevar mucho tiempo luchando por pasar el obstáculo.

En segundo lugar, la presencia o no de malrotación intestinal determina el tipo de anastomosis a efectuar. En los pacientes con malrotación, el duodeno distal está del mismo lado que la bolsa proximal atrésica y es posible realizar una anastomosis duodeno-duodenal. En cambio cuando el intestino está bien rotado el duodeno distal puede estar por debajo o del otro lado de los vasos mesentéricos haciendo muy dificultosa sino imposible la anastomosis duodeno-duodenal. En estos casos se debe realizar una anastomosis duodeno-yeyunal.

En nuestra serie no tuvimos dehiscencia de la anastomosis. La colocación de una sonda transanastomótica nos permitió un manejo muy cómodo de la realimentación.