Tumores benignos de hígado en pediatría.

Dres. G. Falke, A. Exeni, P. Vallone, S. Pérez, M. Boglione, R. Serrati, L. Rojas, M.T. de Dávila.

Area de Cirugía General y Clínica, Hospital Dr. J.P. Garrahan, Buenos Aires, Argentina.

Resumen

Los tumores hepáticos ocupan el 3er lugar en frecuencia entre los tumores sólidos abdominales en niños. La incidencia de tumores benignos es menor que la de los malignos. El diagnóstico se efectúa habitualmente durante los primeros 6 meses de vida, a excepción de casos de hiperplasia nodular focal hepática en los que es más tardío.
Se analizan 6 pacientes con diagnóstico de tumor benigno de hígado internados durante el período comprendido entre 1988 y 1992. Se obtuvo confirmación a través de estudios histológicos en todos los casos estudiados. Se analizan las formas clínicas de presentación, metodología diagnóstica, tratamiento y evolución postoperatoria. La edad promedio fue de 2,3 años (rango 2 días - 11 años), 3 fueron varones y 3 niñas.
La forma clínica de presentación más frecuentemente observada fue la masa abdominal palpable que se presentó en 5 niños (83%). Los métodos diagnósticos utilizados fueron radiología simple, ecografía, tomografía axial computada y centellografía hepática.
Las variedades histológicas halladas fueron: hiperplasia nodular focal en 1 paciente, hemangioendotelioma 33,33% en 2 y hamartoma mesenquimático en 3 pacientes.
Se efectuó cirugía en todos los casos, realizándose resección completa en 5 pacientes y biopsia quirúrgica en el restante. Cinco niños sobrevivieron y la causa de muerte del paciente restante no fue inherente a la cirugía ni a la patología de base.
Se concluye que el diagnóstico de tumor hepático benigno debe tenerse en cuenta en niños pequeños que presentan masa abdominal palpable, y que su evolución es favorable.

Palabras clave: Tumor hepático - Tumor abdominal.

Summary

Hepatic tumors are the third in frequency among the abdominal solid tumors in the pediatric population. Beningn tumors are less frequent. The diagnosis is usually done during the first six months of life, except for focal nodular hyperplasia in which the diagnosis is done at older ages.
We analyzed 6 patients with benign liver tumors admitted during the period 1988-1992. Histological confirmation was obtained in all cases. We found one patient with a nodular focal hyperplasia, 2 with hemangioendoteliomas and 3 with mesenchymatic hamartomas. We analyzed the clinical presentation, diagnostic methods, surgical treatment and outcome.
The average age at presentation was 2,3 years (range 2 days - 11 years). There were 4 boys and 2 girls.
The most frequent clinical presentation was palpable abdominal mass in 5 patients.The diagnostic methods applied were abdominal X ray, ultrasonography, TAC and hepatic scintigraphy.
Surgery was performed in all cases. Complete resection in 5 patients and only biopsy in one.
We conclude that bening hepatic tumor has to be considered in small children with palpable abdominal masses and that the prognosis is good.

Index words: Bening hepatic tumor - Abdominal mass.

Resumo

Os tumores hepáticos ocupam o 3º lugar entre os tumores sólidos abdominais em crianças. A incidência de tumores benígnos é menor do que a dos malígnos. O diagnóstico é feito habitualmente nos primeiros 6 meses de vida, exceção feita aos casos de hiperplasia nodular focal hepática em que é mais tardio. São analisados 6 pacientes com diagnóstico de tumor benigno do fígado, internados durante o período comprendido entre 1988 y 1992. Obteve-se comprovação através da histologia em todos os pacientes estudados. São analisadas as formas clínicas de apresentação, metodologia

diagnóstica, tratamento e evoluçnao pós-operatória. A idade média foi de 2,3 anos (2 dias - 11 anos), 3 meninos e 3 meninas. A forma clínica de apresentação mais frequentemente encontrada foi a de massa abdominal palpável. Foi encontrada em 5 crianças (83,33%). Os métodos diagnósticos utilizados foram Rx simples do abdome, ultrassonografia, tomografia axial computadorizada e cintilografia hepática. As variedades histológicas encontradas foram: hiperplasia nodular focal em 16,67% (1 paciente), hemangioendotelioma em 33,33% (2 pacientes), hamartoma mesenquimatoso em 50% (3 pacientes). a cirurgia foi realizado em todos os casos, sendo feita resseção completa em 5 pacientes (83,33%) e biópsia cirúrgica no restante. A sobrevida pós-operatória foi de 83,33% (5 pacientes). A causa mortis do paciente restante não foi ligada à cirurgía e nem à doença básica. Conclui-se que o diagnóstico de tumor hepático benigno deve ser lembrado em crinaças pequenas que apresentam massa abdominal palpável e que sua evolução é favorável.

Palavras chave: Tumor hepático - Tumor abdominal.

Introducción

Los tumores hepáticos ocupan el tercer lugar en frecuencia entre los tumores sólidos abdominales en los niños (1). A fin de conocer la incidencia y evolución de aquellos que presentaban histopatología benigna, efectuamos una revisión de los tumores hepáticos asistidos entre 1987 y 1992.

Material y método

En este período se trataron 29 tumores hepáticos primitivos, 6 de los cuales fueron benignos.

Se efectuaron estudios de diagnóstico por imágenes: ecografía en 5 pacientes, ecografía doppler en uno, tomografía axial computada en 3, centellograma hepático en uno.

Todos fueron operados. En un niño se efectuó el diagnóstico histológico por biopsia intraoperatoria. En los restantes casos se realizó el estudio histológico luego de la extirpación del tumor.

Resultados

Los tumores benignos representaron el 21% (6/29) de los tumores hepáticos. Cuatro fueron varones y 2 niñas. Las edades al diagnóstico oscilaron entre los 2 días y los 11 años (promedio de 2,3 años)

La Tabla 1 muestra los diagnósticos histológicos y sus localizaciones.

Tumor	Nº pacientes	Localización
Hamartoma mesenquimático	3	2 lóbulo derecho 1 lóbulo izquierdo
Hemangioendotelioma	2	lóbulo izquierdo
Hiperplasia nodular focal	1	lóbulo izquierdo

Tabla 1: *diagnósticos histológicos y localización de los tumores hepáticos.*

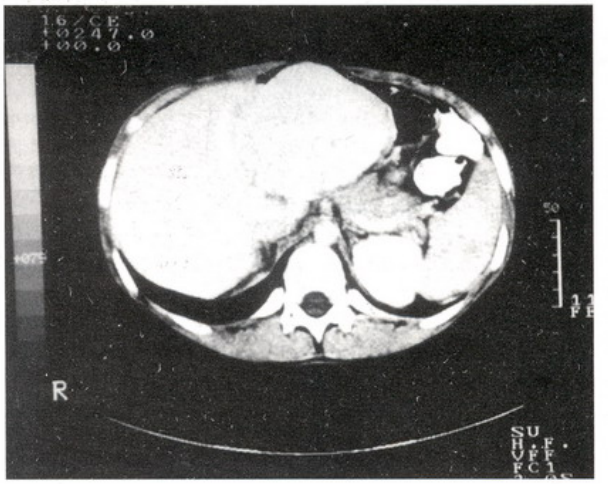

Fig. 1: *TAC. Hiperplasia nodular focal.*

La forma clínica de presentación más frecuente fue la masa abdominal palpable (5 pacientes). Dos pacientes consultaron por vómitos, en uno de ellos se diagnosticó reflujo gastroesofágico.

En los estudios de laboratorio llamaron la atención los niveles de hematocrito descendido en todos los pacientes, con valores entre 24 y 38%.

Los estudios de coagulación mostraron alteraciones en el tiempo de protombina en los hemagioendoteliomas, con recuento de plaquetas normales.

En el caso de hiperplasia nodular focal se efectuó sólo una biopsia intraoperatoria del tumor localizado en el lóbulo izquierdo (Fig. 1).

Se realizó una hepatectomía izquierda, segmentos II y III con resección completa del tumor en los 2 hemangioendoteliomas (Fig. 2 y 3) y una tumorectomía completa en los 3 hamartomas. No se registraron

complicaciones intraoperatorias.

El promedio de internación fue de 20 días y los niños fueron seguidos durante períodos variables entre 2 y 31 meses. La sobrevida postoperatoria fue del 83% (5 niños), sólo un niño falleció por una complicación en el postoperatorio inmediato.

Discusión

Los tumores primarios de hígado son raros en los niños, representando el 1,5% de todos los tumores. Comprenden el 10% de los tumores abdominales (2).

Aproximadamente dos tercios se diagnostican en los primeros 3 años de vida con una incidencia máxima al año, aunque algunos tumores hepáticos se diagnostican al nacer. Nuestra experiencia al respecto coincide con lo descripto en la literatura, ya que se diagnosticó en un niño a las 48 hs. de vida y en todos, excepto la niña con hiperplasia nodular, antes de los 3 años (1-3).

Entre los tumores benignos de hígado, los más frecuentes son los adenomas hepatocelulares, los hemangioendoteliomas y los hamartomas.

Los hemangiomas pueden crecer considerablemente, provocando síntomas por compresión. Pueden ser solitarios o parte de una hemangiomatosis generalizada. En ninguno de nuestros niños encontramos síntomas compresivos, ni se diagnosticó hemangiomatosis generalizada (2).

Una alternativa de tratamiento consiste en la embolización de la arteria nutriente del tumor. Esto sólo puede efectuarse cuando el mismo está vascularizado por una arteria terminal y el procedimiento no provoca alteraciones en el parénquima hepático que rodea al tumor (6).

Los hemangioendoteliomas pueden comportarse como fístulas arteriovenosas, con soplo audible y cardiomegalia, trombosis de los canales vasculares que llevan a coagulación intravascular y consumo de factores y plaquetopenia. Una complicación es la rotura del tumor con hemorragia intraperitoneal. Ambos casos de hemangioendotelioma fueron del tipo capilar y ninguno de la forma cavernosa (Fig. 4). La mala evolución de estos tumores descripta se relacionaba con la sobrecarga miocárdica y con alteraciones de la coagulación. No tuvimos complicaciones agravantes (1-3-4-5). Un cuidadoso control de las mismas, una mejor localización de los tumores con nuevas técnicas de diagnóstico por imágenes y una cirugía más selectiva, han mejorado la evolución y el pronóstico (6-8-9-10).

Los hamartomas mesenquimáticos siguen en frecuencia a los anteriores. Se diagnostican precozmente, habiéndose descripto niveles elevados de alfafetoproteínas secretado por los hepatocitos del tumor en estos casos (1).

Los hamartomas pueden ser quísticos o sólidos. Los quísticos contienen material mucoide, suelen ser tabicados y de gran tamaño. Los sólidos son casi

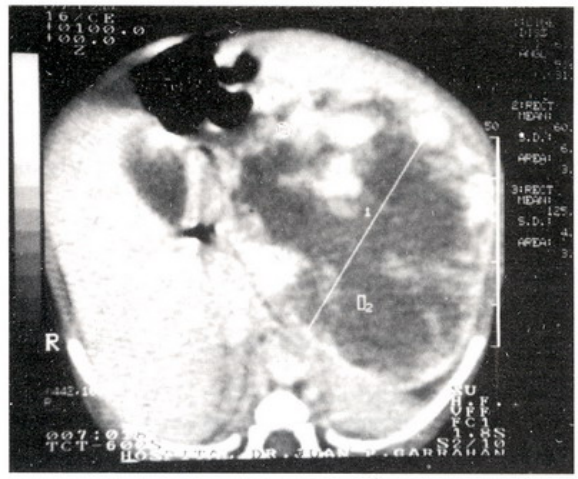

Fig. 2: TAC. Hemangioendotelioma.

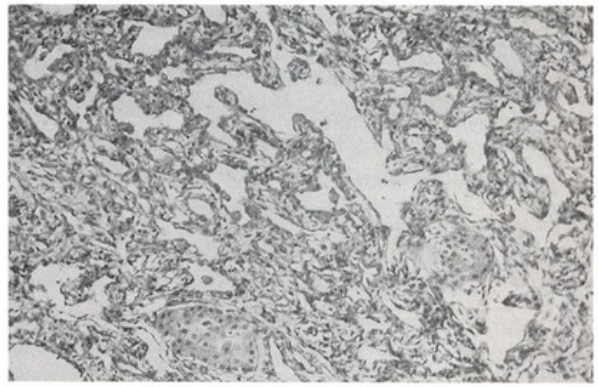

Fig. 3: hemangiendotelioma.

indistinguibles de los hepatoblastomas y los hepatocarcinomas.

La hiperplasia nodular focal es más rara, con mayor frecuencia en mujeres. Se han descripto formas familiares y algunos se han relacionados con la administración de anticonceptivos orales (1-6).

Habitualmente son tumores asintomáticos pero pueden producir síntomas por compresión y también hipertensión portal (6).

En ellos la extirpación no es mandatoria, salvo cuando son de gran tamaño y causan alteraciones hemodinámicas por compresión o existe riesgo de traumatismo y hemorragia secundaria (7).

Todos los pacientes con tumores benignos hepáticos presentaron al ingreso diversos grados de anemia. Debemos destacar la asociación en uno de nuestros pacientes de hemangiendotelioma con un linfangioma cervical.

La cirugía debe ser evaluada cuidadosamente, distinguiéndose aquellos casos que requieran sólo biopsia, como la hiperplasia nodular focal y otros cuya mejor terapéutica es la resección completa.

En el primer caso, la laparotomía puede decidir la resección del tumor si la extensión y localización lo permiten.

Bibliografía

1. *Luks FI, Yazbeck S, Brandt ML et al:* Benign liver tumors in children. 25 years experience. J Pediatr Surg 26:1326-1330, 1991.
2. *Pereyra R, Andrassy R, Mahour GH:* Management of massive hepatic hemangiomas in infants and children. A review of 13 cases. Pediatrics 70:254-258, 1992.
3. *Holcomb GW, O'Neil JA, Mahbqubi S et al:* Experience with hepatic hemangioendothelioma in infancy and childhood. J Pediatr Surg 23:661-666, 1988.
4. *Radin DR, Craig JR, Colletti PM et al:* Hepatic epithelioid hemangioendothelioma. Radiology 169:145-148, 1988.
5. *Choen R, Myers NA:* Diagnosis and management of massive hepatic hemangiomas in childhood. J Pediatr Surgery 21:6-9, 1986.
6. *Souce P, Rasulo P, Chou S:* Definitive treatment of focal nodular hiperplasia of the liver by embolization. J Pediatr Surg 10:1095-1097, 1989.
7. *Iwatsuki S, Todo S, Starzl TE:* Excisional therapy of benign hepatic lesions. Surg Gynecol Obstet 171:240-246, 1990.
8. *Park WC, Phillips RP:* The role of radiation therapy in the management of the liver. J.A.M.A. 212:1494-1498, 1970.
9. *Leary DL, Weisskittel DA, Blane CE et al:* Follow up imaging of benign pediatric liver tumors. Pediatr Radiol 19:234-236, 1989.
10. *Rummeny E, Weissleder, Stark DD, Saini C:* Primary liver tumor diagnosis by M.R. imaging. AJR 152:63-72, 1989.

Trabajo aceptado para su publicación en marzo de 1994

Dr. G. Falke

Pichincha 1850
(1245) Buenos Aires
Argentina