Análisis retrospectivo de la experiencia con 60 ampliaciones y reemplazos vesicales en pediatría.

E. Ruiz, E. Denes, J.C. Puigdevall, F. de Badiola.

Servicio de Urología y Pediatría, Hospital Italiano de Buenos Aires, Argentina.

Resumen

Se describe la utilización de un segmento intestinal, gástrico o ureteral para ampliar la capacidad vesical o reemplazar la falta de vejiga.
Durante un período de 9 años se realizaron 52 ampliaciones y 8 reemplazos vesicales en 58 pacientes entre 6 meses y 21 años de edad, siendo las patologías de base más frecuentes el mielomeningocele en 24 casos, complejo extrofia-epispadias en 16, malformación anorrectal en 5, rabdomiosarcoma en 3 y válvula de uretra en 2. Las indicaciones fueron por uno o más de los siguientes síntomas: incontinencia urinaria (60%), hidronefrosis (43%), desderivación (12%). Los segmentos utilizados fueron colon sigmoides en 42 casos, íleon-ciego en 11, estómago en 3, uréter e íleon en 2 oportunidades cada uno.
Para lograr la continencia se debieron agregar otros procedimientos: ostoma tipo Mitrofanoff en 21 casos, colocación de un esfínter urinario artificial en 13, plástica de cuello tipo Kropp en 4, cierre de cuello en 3 y plástica de BUF en 3. Se logró obtener períodos secos de más de 4 hs. en el 94,6% de los pacientes evaluados.
No hubo mortalidad en esta serie y se presentaron 5 fístulas urinarias, 9 infecciones urinarias sintomáticas, 2 oclusiones por bridas y una litiasis. Cinco pacientes recibieron un trasplante renal y otros cinco están en plan de recibirlo. Los resultados favorables con bajo número de complicaciones estimulan a continuar utilizando este tipo de procedimiento para mejorar el vaciado vesical espontáneo.

Palabras clave: Ampliación vesical - Incontinencia urinaria.

Summary

A segment of bowel, stomach or ureter can be used for augmentation of the urinary bladder capacity as well as for total bladder replacement .
In a 9 year's period, 52 bladder augmentations and 8 total bladder replacements procedures were done in 58 of our patients. Their ages ranged between 6 months and 21 years. The main diagnoses were: myelomeningocele in 24 cases, bladder exstrophy -- epispadias complex in 16, anorectal malformation in 5, status post --genitourinary rhabdomyosarcoma in 3 and posterior urethral valves in 2 patients.
Indication for bladder augmentation was done after one or more of the following reasons: urinary incontinence in 60%, hydronephrosis in 43%, urinary undiversion in 12%. A sigmoid colon segment was used in 42 occasions, ileocecal segment in 11, isolated gastric patch in 3, ureter and ileal loop in 2 opportunities each one.
Urinary continence was achieved through a Mitrofanoff type of stoma in 21 cases, a prosthetic sphincter in 13, a Kropp´s type of bladder neck -- plasty in 4, closure of the bladder neck in 3 and BUF´s type of operation in 3 cases. Among the valuable patients, 94,6% of them are now dry for more than 4 hours. Mortality was not detected and as far as morbidity is concern, 5 patients had a urinary fistula, 9 a symptomatic urinary infection , 2 small bowel obstruction secondary to adhesions, and one patient a bladder stone. Five of our patients received a kidney transplant and 5 other are still waiting for it. Favorable results and a low incidence of complications encouraged us to continue in using these procedures to enhance the urinary bladder capacity.

Index words: Urinary bladder augmentation - Urinary incontinence.

Resumo

Descreve-se a utilização de um segmento intestinal, gástrico ou ureteral para ampliar a capacidade vesical ou substituir a bexiga. Durante um período de 9 anos, foram realizadas 52 ampliações e 8 substituições vesicais em 58 pacientes entre 6

meses e 21 anos de idade, sendo as patologias de base mais freqüentes a mielomeningocele em 24 casos, complexo extrifia-epispádias em 16, malformação anorretal em 5, rabdomiossarcoma em 3 e válvula de uretra em 2. As indicações foram por um ou mais dos seguintes sintomas: incontinência urinária (60%), hidronefrose (43%), desderivação (12%). Os segmentos utilizados foram o cólon sigmóide em 42 casos, íleocecco em 11, estômago em 3, ureter e íleo em 2 oportunidades cada um. Para a obtenção da continência, foram adicionados outros procedimentos: estoma tipo Mitrofanoff em 21 casos, colocação de um esfíncter urinário artificial em 13, plástica de colo tipo Kropp em 4, fechamento do colo em 3 e plástica de BUF em 3. Obteve-se períodos secos de mais de 4 horas em 94,6% dos pacientes avaliados.
Não houve mortalidade nesta série e ocorreram 5 fístulas urinárias, 9 infecções urinárias sintomáticas, 2 obstruções por bridas e um com litíase. Cinco pacientes receberam transplante renal e outros 5 deverão recebê-lo. Os resultados favoráveis com um baixo número de complicações estimulam a continuação deste tipo de procedimento para melhorar o esvaziamento vesical espontâneo.

Palavras chave: Ampliações vesicales - Incontinência urinária.

Introducción

La utilización de un segmento del tubo digestivo o de un sector de uréter para ampliar o reemplazar la vejiga es un procedimiento de uso cada vez más frecuente en Urología Pediátrica. El colon sigmoides y el cecoascendente son los más utilizados por su ubicación anatómica ,fácil movilización y detubulización y escaso número de complicaciones. La realización de ampliaciones con uréter o con sigmoides sin mucosa intestinal son esfuerzos en la búsqueda de un reservorio sin moco intestinal ni los efectos indeseables de la gastrocistoplastia (disuria - hematuria alcalosis metabólica).

El objetivo de este trabajo es mostrar nuestra experiencia, evaluar los resultados obtenidos y las complicaciones en estos 58 niños y jóvenes que recibieron una ampliación o un reemplazo vesical , además de una multiplicidad de procedimientos asociados que fueron también fundamentales para desderivar el árbol urinario, lograr períodos secos socialmente aceptables y resolver la hidronefrosis preexistente.

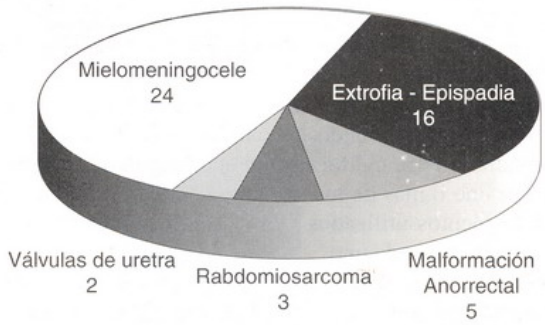

Figura 1: patologías de base más frecuentes con indicación de ampliación vesical.

Material y método

Durante un período de 9 años se realizaron 52 ampliaciones y 8 reemplazos vesicales en 58 niños y jóvenes (32 de sexo masculino y 26 de sexo femenino) entre 10 meses y 21 años de edad (mediana 8 años). Las etiologías de base se describen en la figura 1 siendo la Vejiga Neurogénica por Mielomeningocele y el complejo Extrofia -Epispadias las más frecuentes. Las indicaciones que llevaron a realizar el procedimiento se detallan en la figura 2. Varios pacientes tuvieron más de una indicación: en un caso especial se realizó un reemplazo de una gastrocistoplastia por una sigmoidocistoplastia en un paciente anúrico con síndrome de disuria - hematuria muy intenso cuyo trasplante renal debió ser diferido por falta de dador vivo relacionado.

Los pacientes fueron evaluados en forma preoperatoria con ecografía renal y vesical, cistografía con cistometría bajo control radioscópico y estudio urodinámico completo , radiorrenograma con DTPA y / o centellograma con DMSA, control de función renal, orina completa y urocultivo e interconsulta con nefrología pediátrica. En los pacientes con mielomeningocele,

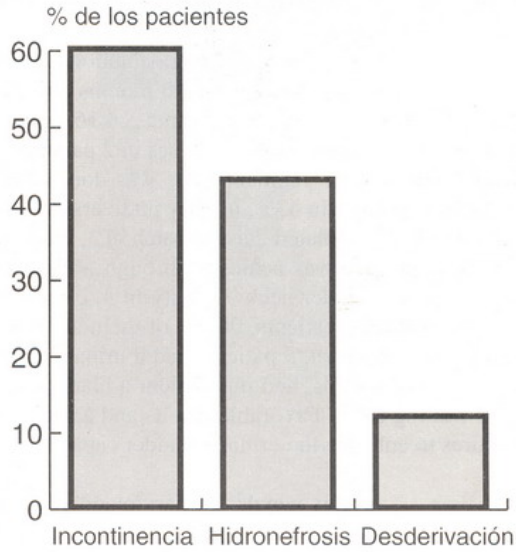

Figura 2: síntomas que indican la cirugía.

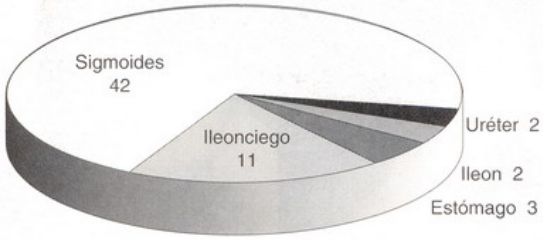

Figura 3: segmentos utilizados para la ampliación.

Procedimiento	Nº
Reimplante de uréter	27
Mitrofanoff	23
AUS 800	13
Transuretero	7
Kropp	4
Cierre de cuello	3
B.U.F.	3
Válvula I-C invaginada	3

Tabla 1: procedimientos asociados.

el segmento de elección ha sido el colon sigmoides, fundamentalmente porque estos pacientes son continentes fecales a expensas de la constipación, lo cual contraindica el uso de íleon-colon. Hemos elegido el uréter en aquellos casos con pérdida de función renal y ureterohidronefrosis severa. En tres oportunidades, con el objetivo de prevenir la acidosis hiperclorémica, utilizamos el estómago.

El íleon-colon fue seleccionado en pacientes con complejo extrofia-epispadias o como parte de una desderivación urinaria. El intestino delgado se utilizó en dos pacientes: en uno con extrofia de vejiga, la decisión de ampliar la vejiga fue intraoperatoria, y en el restante, por falta de disposición de colon sigmoides (malformación anorrectal).

En la mayoría de los pacientes en los que se planeó una ampliacion vesical, se indicó un período de entrenamiento en la técnica del cateterismo intermitente limpio. Esto se omitió en aquellos pacientes en que se planeó realizar un ostoma continente. Los segmentos utilizados se enumeran en la figura 3, siendo el colon sigmoides el de elección en el 70 % de los pacientes. No realizamos gastrocistoplastia desde hace tres años, y hemos introducido últimamente en dos pacientes el concepto de ampliación sin mucosa intestinal, que combina una detrusorectomía amplia con un segmento de sigmoides al que se detubuliza y reseca la mucosa, manteniendo la submucosa. Los procedimientos asociados para lograr un reservorio continente, de baja presión y con buen vaciado se enumeran en la Tabla 1. Son de destacar la realización de un reimplante vesicoureteral para corrección del reflujo, la colocación de un esfínter urinario artificial tipo AUS800 o SECURO T como método de elección en incompetencia esfinteriana tanto en forma previa, simultánea o diferida a la ampliación, y del ostoma continente tipo Mitrofanoff como método de vaciamiento en especial en pacientes extróficos y malformados anorectales, con graves alteraciones en su anatomía cervicouretral.

Resultados

El seguimiento actual oscila entre 3 meses y 9 años con una mediana de 2,4 años , esto se explica por el notable aumento de procedimientos realizados desde 1990 (Figura 4). No hubo mortalidad en este grupo de pacientes. La única complicación severa fue una infección de herida en la destubularización y nefrectomía bilateral más colocación de un acceso para hemodiálisis de un paciente previamente ampliado en otra institución, que produjo una evisceración cubierta y una dehiscencia parcial de la ampliación, por lo que requirió una nueva cirugía tres meses después, con buena evolución, actualmente ya trasplantado y con función renal normal.Otras complicaciones fueron: Infección urinaria sintomática en 9 pacientes, 5 fístulas urinarias a piel, dos estenosis de uréter a nivel del implante que requirieron reoperación, dos oclusiones intestinales por bridas, una de las cuáles se asoció a una dehiscencia parcial de la ampliación y que al igual que el primer paciente requirieron de una reoperación.

Dos pacientes utilizan bolsas de urostomía por decisión de los padres. En un caso se había realizado una cistectomía total en un paciente de 11 años (sexo femenino) que no respondió al tratamiento quimioterápico por un rabdomiosarcoma embrionario de vejiga.

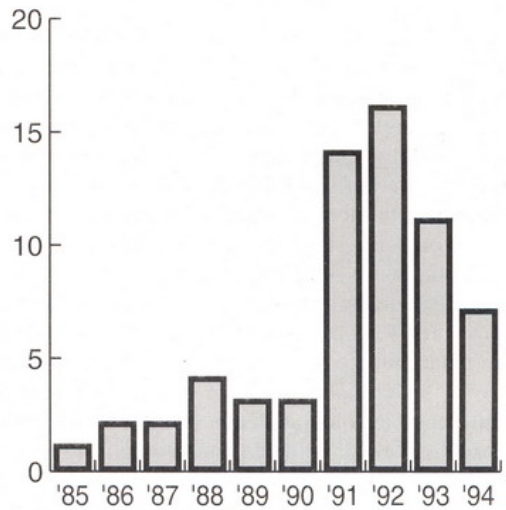

Figura: número de procedimientos por año.

En el otro caso con igual patología de base en un niño de 3 años, se realizó un reemplazo vesical con íleon-ciego y válvula ileocecal invaginada como ostoma continente que no funcionó correctamente, con incontinencia y dificultad al cateterizar. Desde hace 6 años utiliza una bolsa recolectora de orina, con la que se mantiene seco y por ello ha rechazado una nueva reoperación.

De los 56 pacientes evaluables, 53 (94. 6%) se encuentran secos por períodos mayores a 4 horas, realizando su vaciamiento en forma espontánea por la uretra sólo 5 pacientes. Esto representa el 8.6 % de todos los pacientes y el 12.8% si excluimos de este grupo a los que tienen un cierre de cuello, reemplazo vesical o plásticas tipo BUF o Kropp, quienes tienen una imposibilidad anatómica de base, para tener una micción espontánea. Por lo tanto, la mayoría de los pacientes evacúa su reservorio a través de cateterismo intermitente limpio realizado por la uretra en 24 pacientes y por un ostoma continente en 25 pacientes (Mitrofanoff 23, Válvula íleocecal invaginada 2) .

Tres de los pacientes que se cateterizan tienen vaciados espontáneos que oscilan entre el 50 y el 80 % de su capacidad, por lo que deben continuar realizando el cateterismo intermitente para vaciar el residuo postmiccional y realizar el lavado matutino del moco acumulado durante el día. Presentó eliminación de cálculos por orina un paciente con litiasis residual en su riñon único, no hubo nuevos casos de litiasis en la ampliación o reemplazo vesical y tampoco se produjeron perforaciones del reservorio urinario como está ampliamente descripto en la literatura. Cinco de estos pacientes han recibido un trasplante renal, tres de los cuales tienen un ostoma continente que no significó una dificultad adicional en la cirugía del implante, otro paciente tiene también un esfínter urinario artificial colocado después del trasplante renal sin complicaciones.

Discusión

La utilización de segmentos del tubo digestivo y últimamente del uréter para aumentar o reemplazar la vejiga es un hecho ya descripto desde comienzos de siglo[1] pero es recién en los últimos veinte años , cuando gracias a una mejor aplicación de los conocimientos de la fisiología del árbol urinario bajo, que se han mejorado notablemente los resultados obtenidos. Un reservorio debe tener capacidad adecuada a la edad, baja presión de fin de lleno, sin contracciones no inhibidas (detubulización), mecanismos esfinterianos competentes y buen vaciado sea espontáneo o a través de cateterismo intermitente por uretra o un ostoma continente[2].

Este grupo de pacientes pediátricos con diferentes patologías demuestra que el aumento de la capacidad vesical obtenida con la ampliación, ha contribuido a la desaparición del reflujo y la hidronefrosis, a la reconstrucción de la vía urinaria y a lograr períodos secos socialmente aceptables que le permitan librarse de los pañales en casi todos los casos. La elección del segmento del tubo digestivo a utilizar encuentra defensores y detractores para cada uno de ellos. La posibilidad, desafortunadamente poco frecuente, de utilizar un uréter para la ampliación es sin duda de primera elección en todo los casos[3] por lo que siempre se debe tener en mente esta posibilidad cuando se realiza la nefrectomía de un paciente con patología vesical y mantener la mayor can-

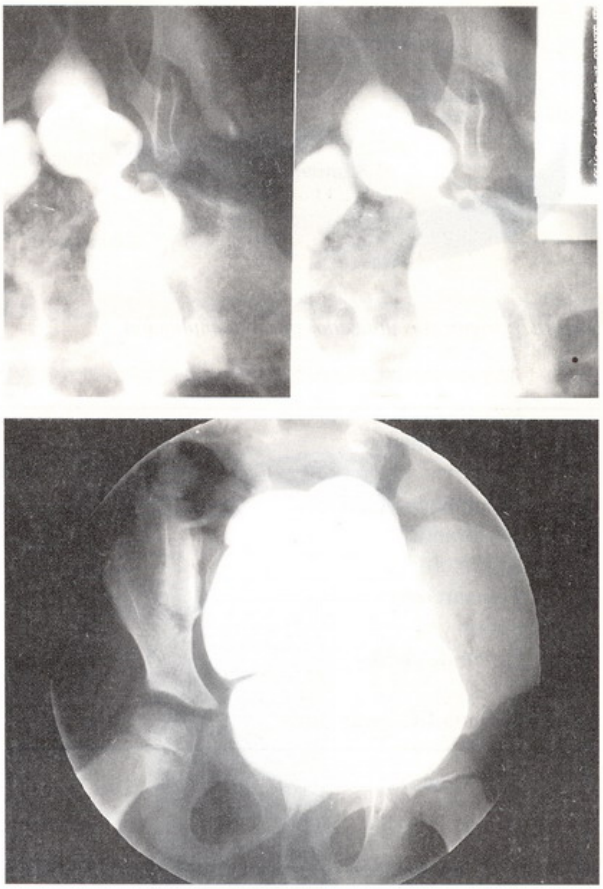

Fig. 1: pre y postoperatorio.

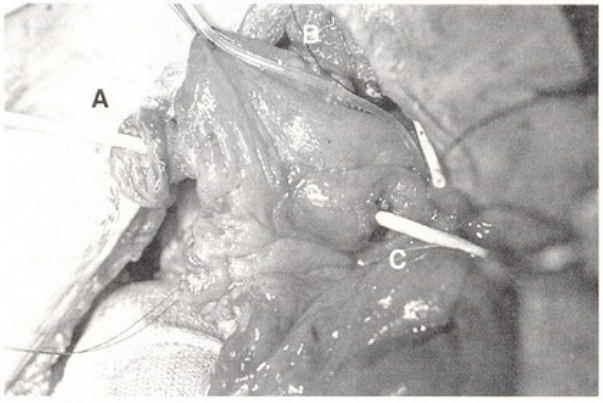

Fig. 3: A: ext. proximal del apéndice, B: ampliación vesical, C: extremo distal del apéndice.

tidad de uréter viable, que también puede ser utilizado, para realizar un ostoma continente (figura 1 y 2) ; como en uno de nuestros pacientes quién presentaba una vejiga secuelar a obstrucción infravesical severa por ureterocele ectópico con mal mecanismo de vaciado espontáneo e imposibilidad de cateterismo por uretra por tener sensibilidad uretral conservada que le ocasionaba dolor .No realizamos gastrocistoplastias[4-5] desde hace tres años por el número de complicaciones, en especial con el primero de nuestros 3 pacientes, que por falta de dador vivo relacionado y en la espera de un donante cadavérico ingresó a diálisis permaneciendo casi anúrico, con lo que el síndrome de disuria y hematuria[6-7] se presentó en su máxima expresión, obligando a la resección del segmento gástrico y reemplazo por un sector de sigmoides. Actualmente el paciente está ya transplantado con buena evolución y función renal normal. Los otros dos pacientes también refirieron síntomas y obligaron a la utilización de bloqueantes H2, medicación que uno de ellos recibe en forma permanente. Esta paciente, insuficiente renal moderada, con vejiga neurogénica por mielomeningocele, tuvo un error en la evaluación de su competencia esfinteriana ocasionando el período en que permaneció incontinente, severas lesiones del periné por acción del HCl que han mejorado notablemente con la colocación de un esfínter urinario artificial . Otras complicaciones severas descriptas incluyen trastornos gastrointestinales[8] y alcalosis metabólica, ambos de difícil solución .

Otra pregunta sin respuesta clara es que pasa luego del trasplante renal, cuando persista la pérdida de HCl por orina y no haya acidosis al regular el riñon nuevo la pérdida de bicarbonato por orina[9]. El colon sigmoides por su posición anatómica , fácil movilización y detubulización y escasos o nulos trastornos gastrointestinales o metabólicos sigue siendo de elección en nuestro servicio. La posibilidad de realizar en casos seleccionados una combinación de detrusorectomía como en las autoampliaciones[10] y la ampliación con un sector de sigmoides al que se le reseca la mucosa intestinal parece ser una posibilidad muy interesante que nos acercaría al ideal al evitar la presencia del moco y todo lo que esto significa en términos de bacteriuria crónica , infección urinaria , litiasis y probablemente carcinogénesis[11-12].

El íleon-ciego lo reservamos actualmente para realizar reemplazos vesicales en pacientes con continencia fecal normal en caso de extrofia de vejiga o rabdomiosarcoma embrionario. No conviene utilizar este segmento en pacientes con defectos de la inervación o anatomía a nivel del complejo esfinteriano anal y del elevador del ano, tal los casos de pacientes con vejiga neurogénica y/o malformación anorectal[13].

El íleon, de escaso uso en nuestra serie, tiene el inconveniente de requerir un modelaje mas extenso; en nuestro caso lo utilizamos en un paciente de 6 meses donde no preveíamos realizar una ampliación (cripple extrofia) y en otro paciente con escaso colon y operado de atresia de duodeno por lo que se prefirió no utilizar el estómago.

Desde 1990 nuestra elección en el tratamiento de la incompetencia esfinteriana es el esfínter urinario artificial tipo AUS 800, y el Securo T de reciente aparición para pacientes mas pequeños[14-15]. Desde entonces hemos colocado 24 en total , 13 de los cuales se combinaron en forma simultánea[7] previa o diferida[3] con una ampliación vesical, el crecimiento de las operaciones que combinan en forma simultánea ambos procedimieintos surge de no haber tenido ninguna infección de la prótesis, hecho ya descripto en la literatura en especial por la amplia experiencia del Dr. Ricardo González en la Universidad de Minnesotta[16].

Otra técnica que nos ha brindado excelentes resultados cuando no es posible por razones anatómicas colocar un esfínter artificial es realizar un colgajo vesical mucoso de base en el cuello vesical conocido como B.U.F.[17] que evita en estos casos complejos el cierre del orificio cervical en forma definitiva . El vaciamiento ha sido en nuestra experiencia el factor más olvidado y poco comprendido en la reconstrucción vesical y las ampliaciones , el cateterismo intermitente limpio descripto por Lapides hace 25 años[18], aún es víctima de rechazo por parte de los pacientes y a veces del grupo médico debido a información incompleta o insuficiente. La imposibilidad de realizar el cateterismo por uretra o a través de un ostoma continente es, en la práctica, una contraindicación para la ampliación vesical, mas aún si analizamos los porcentajes de vaciamiento espontáneo "efectivo" mostrados, que no supera el 13 % de los pacientes , si separamos a aquellos que por razones anatómicas no pueden utilizar la uretra. La utilizaciónón del apéndice cecal a través de la técnica de Mitrofanoff, ha simplificado nuestro trabajo en forma considerable (figura 3), al permitir que pacientes con sensibilidad uretral conservada, defectos anatómicos o lesiones severas de la uretra y los que tienen un cierre de cuello o reemplazo vesical, puedan cateterizarse por un ostoma continente ubicado en la región umbilical en la mayor a de los casos[19-20].Todos nuestros pacientes realizan lavados periódicos de su reservorio con 150 a 400 cc de agua hervida o solución fisiológica para permitir un arrastre mecánico del moco que es, a nuestro criterio, la fuente de la mayoría de las complicaciones referidas en la literatura como litiasis, perforación e infecciones urinarias a repetición[21].Los resultados obtenidos en término de la ausencia de neolitiasis y perforación, nos hace insistir que el control del vaciado (frecuencia, técnica y lavado diario) son esenciales en la evolución de los reservorios y ampliaciones.La búsqueda de la ampliación ideal continúa tanto en el terreno experimental como en el clínico, pero mientras tanto, como queda en claro por el gran número de procedimientos asociados necesarios para lograr los objetivos previamente planteados, se debe realizar una evaluación completa del paciente, su familia y el medio social en el que se desenvuelve, para poder realizar una planificación racional de los métodos y procedimientos quirúrgicos a utilizar. La disminución de los procedimientos quirúrgicos bajo anestesia general, días de inter-

nación y costos deben ser un hecho integrado a nuestra forma de pensar en la búsqueda de lo mejor para nuestros pacientes.

Bibliografía

1. *Mikulicz J:* I. Zur operation der angerborenen Blasenspalte. Zentralbl Chir .26: 641-643,1899.
2. *de Badiola F, Ruiz E:* Vejiga neurogénica congénita. En Incontinencia urinaria. Editores D. Casro Diaz y R. González .Pulso Ediciones .Barcelona. 1993.
3. *Churchill B, Aliabadi H, Landau E et al.:* Ureteral bladder augmentation . J.Urol. 150 : 716-720, 1993.
4. *Adams M, Mitchell M, Rink R:* Gastrocystoplasty : an alternative solution to the problem of urological reconstruction in the severely compromised patient . J. Urol : 1152, 1988.
5. *Burns M, Watkins S, Mitchell M et al :* Treatment of bladder dysfunction in children with end- stage renal disease. J Pediatr Surg 27:175-179, 1992.
6. *Nguyen D, Bain M, Salmonson J et al :* Syndrome of dysuria and hematuria in Pediatric urinary reconstruction with Stomach. J Urol 150:707-709, 1993.
7. *Ruiz E, San Miguel R :* Trasplante renal : La visión del cirujano Pediatra. en Cirugía pediátrica. Editor José María Valoria Villamartín. En prensa.
8. *Gold B, Bhoopalam P, Reifen R et al :* Gastrointestinal complications of gastrocystoplasty. Arch Dis Child 67 : 1272-1276, 1992.
9. *Gosalbez Jr. R, Woodard J, Broecker B et al. :* Metabolic complications of the use of stomach for urinary reconstruction . J Urol 150: 710-712, 1993.
10. *Cartwright P, Snow B:* Bladder autoaugmentation : early clinical experience . J Urol part 2, 142: 505, 1989.
11. *Motley R, Montgomery B, Zollman P et al :* Augmentation cystoplasty utilizing de -epithelializaed sigmoid colon : a preliminary study . J Urol 143: 1257. 1990.
12. *Buson H, González R:* Presented in Section of Urology. American Academy of Pediatrics . New Orleans . 1993.
13. *de Badiola F, González R.:* Tratamiento de la incontinencia urinaria en el niño.En Incontinencia urinaria. Conceptos actuales. Martínez Agullo ed. 3ra edición cap. 30: 571, 1990.
14. *González R, Koleilat N, Austin C et al:* The artificial urinary sphincter AUS 800 in congenital urinary incontinence. J Urol 142 : 512-515 , 1989.
15. *González R :* Tratamiento de la incompetencia de los esfínteres urinarios en el niño. En Incontinencia urinaria . Editores D. Castro D az y R. González .Pulso Ediciones. Barcelona . 1993.
16. *González R, Nguyen D, Koleilat N et al :* Compatibility of enterocystoplasty and the atificial urinary sphincter. J Urol 502-504, 1989.
17. *de Badiola F, Castro D, González R:* Bladder mucosal urethral lengthening . A new operation to increase bladdder outlet resistance. Section 8: Urinary Incontinence . II, 22nd Congress Societe Internationale Dè Urologie. Sevilla, Spain. November 3-7, 1991.
18. *Lapides J, Diokno A, Silber Set al:* The value of intermittent catheterisation in the early management of traumatic paraplegia and tetraplegia .Paraplegia 4: 63-68, 1966.
19. *Mitrofanoff P:* Cystostomie continente trans-appendiculaire dans le traitment des vesies neurologiques . Chir Pediatr 21: 305 - 310 ,1980.
20. *de Badiola F, Ruiz E y Puigdevall J:* Técnica de Mitrofanoff en pacientes con extrófia vesical. Actas del Congreso de la SLAUI . Madrid. 1992
21. *Elder J, Snyer H, Hulbert W et al:* Perforation of the augmented bladder in patients undergoing clean intermittent catheterization. J Urol, part 2, 140: 1159, 1988.

Trabajo aceptado para su publicación en julio de 1994

Dr. E. Ruiz

Gascón 450
(1881) Buenos Aires
Argentina