Corrección laparoscópica de los defectos diafragmáticos en pediatría

Dres. M. Martínez Ferro, H. Bignon, G. Elmo, M. Barrenechea, M. Bailez, L. Korman, V. Di Benedetto

Servicios de Cirugía, Hospital de Pediatría J.P. Garrahan y Hospital Privado de Niños de la Fundación Hospitalaria. Buenos Aires, Argentina

Resumen *Se presenta una serie de 11 pacientes pediátricos consecutivos con patología diafragmática de distinta índole que fueron corregidos utilizando técnicas quirúrgicas videoasistidas, en distintos centros de cirugía pediátrica, entre octubre de 1999 y junio de 2001. El rango de edades osciló entre 1 día y 7 años. Los diagnósticos preoperatorios fueron: Eventración Diafragmática (ED) en 4 pacientes (2 derechas y 2 izquierdas), Hernia Diafragmática Izquierda (HDI) en 4 pacientes, Hernia Paraesofágica (HPE) en uno, Hernia Hiatal (HH) en uno y Parálisis Diafragmática Derecha (PDD) en uno. El tiempo operatorio osciló entre 120 y 300 minutos (media: 155,4) y la estadía hospitalaria de 2 a 20 días (media: 6,4 días). El mayor tiempo de internación se debió a causa social. En nuestra serie se produjo una sola conversión con diagnóstico de HDI debido a la imposibilidad de despegar el borde posterior del diafragma al colon transverso en un defecto de gran tamaño. Los abordajes fueron todos por vía abdominal. El tiempo de requerimiento de ARM postoperatorio fueron en promedio de 4,4 días (rango 2 a 8 días). En un paciente ocurrió una complicación con hemorragia por el drenaje torácico debido a una laceración de los vasos intercostales que cedió en 24 hs. En 4 pacientes se realizó neumotórax provocado y controlado (NPC) con una aguja de 20G que facilitó mejor reducción del diafragma para realizar la plicatura.*

Palabras clave: *Defecto diafragmático - Hernia diafragmática - Laparoscopía.*

Summary *Eleven consecutive patients with diaphragmatic disorders treated by laparoscopy between October 1999 and June 2001 are reported. Age range varied from 1 day to 7 years. Preoperative diagnosis were diaphragmatic eventration (DE) in 4 patients (2 right and 2 left sided), left diaphragmatic hernia (LDH) in other 4, paraesophageal hernia (PH) in 1, hiatal hernia (HH) in 1, and right diaphragmatic paralysis (RDP) in the last one. Operating time ranged from 120 to 300 minutes (mean 155), hospital stay ranged from 2 to 20 days (mean 6.4). Longest stay was due to social reason other than surgery. One case of LDH was converted to open surgery because of the impossibility to dissect free the posterior diaphragmatic flap from the transvers colon in a patient with a big defect. All cases were treated by abdominal approach. Ventilatory support needing was 4.4 days (range 2 to 8 days). One patient had and hemorrhagic episode due to chest tube intercostal vessel injury that resolved spontaneously in 24 hours. Controlled pneumothorax (CP) was performed in 4 patients with a 20 gauge needle to facilitate diapharagmatic grasping for plication.*

Index words: *Diaphragmatic disorders – Diaphragmatic hernia – Laparoscopy*

Resumo *São apresentados 11 pacientes pediátricos consecutivos com patologia diafragmática distinta que foram corrigidos utilizado-se técnicas cirúrgicas videoassitidas, em centros de cirurgia pediátrica diferentes entre outubro de 1999 e junho de 2001. A média de idades variou entre 1 dia e 7 anos. Os diagnósticos pré-operatórios foram: Eventração diafragmática (ED) em 4*

pacientes (2 direitas e 2 esquerdas), Hérnia Diafragmática Esquerda (HDE) em 4 pacientes, Hérnia Paraesofágica (HPE) em 1, Hérnia Hiatal (HH) em 1 e Paralisia Diafragmática Direita (PDD) em um. O tempo cirúrgico variou entre 120 e 300 minutos, média 155,4 minutos e a permanência hospitalar de 2 a 20 dias média 6,4 dias. O maior tempo de internação deveu-se a problema social. Nesta série houve uma única conversão com diagnóstico de HDE devido à impossibilidade de separar o bordo posterior do diafragma do colon transverso em um defeito amplo. As abordagens foram todas por via abdominal. O tempo requerido de ARM pós-operatório foi em média 4,4 dias (2 a 8 dias). Em um paciente ocorreu uma complicação com hemorragia através do dreno torácico devido a uma laceração dos vasos intercostais que cedeu em 24 horas. Em 4 pacientes produziu-se pneumotórax (NPC) com uma agulha 20g que facilitou melhor redução do diafragma para realização da plicatura.

Palavras Chave: *Defeito Diafragmático – Hérnia Diafragmática – Laparoscopia.*

Introducción

El desarrollo y avance de la cirugía videoasistida cambió radicalmente el abordaje para la corrección quirúrgica de toda la patología diafragmática en la edad pediátrica. Si bien hasta el momento la experiencia clínica es escasa, es de esperar que en un futuro no muy lejano, la mayor parte de los problemas relacionados con el diafragma, sean pasibles de ser corregidos por vía laparoscópica o toracoscópica.

Material y método

Pacientes: Este estudio comprendió 11 pacientes consecutivos con defectos diafragmáticos tratados en distintos centros de cirugía pediátrica, entre octubre de 1999 y junio de 2001. El rango de edades osciló entre 1 día y 7 años. Los diagnósticos preoperatorios fueron: Eventración Diafragmática (ED) (Fig. 1 y 2) en 4 pacientes (2 derechas y 2 izquierdas), Hernia Diafragmática Izquierda (HDI) en 4 pacientes, Hernia Paraesofágica (HPE) en uno (Fig. 3), Hernia Hiatal (HH) en uno y Parálisis Diafragmática Derecha (PDD) en uno.

Técnica Quirúrgica: Bajo anestesia general, se ingresó a cavidad abdominal por técnica abierta a nivel umbilical. Se agregaron 3 trócares de trabajo accesorios ubicados de acuerdo a la patología a tratar (Fig. 4). La presión de CO2 utilizada osciló entre los 6 y 10 mmHg. En todos los casos se trabajó con posición anti-Trendelemburg. En los casos de eventración y parálisis frénica se utilizó un neumotórax provocado y controlado (NPC), con la finalidad de abombar hacia el abdomen el hemidiafragma a tratar (Fig. 5). La pli-

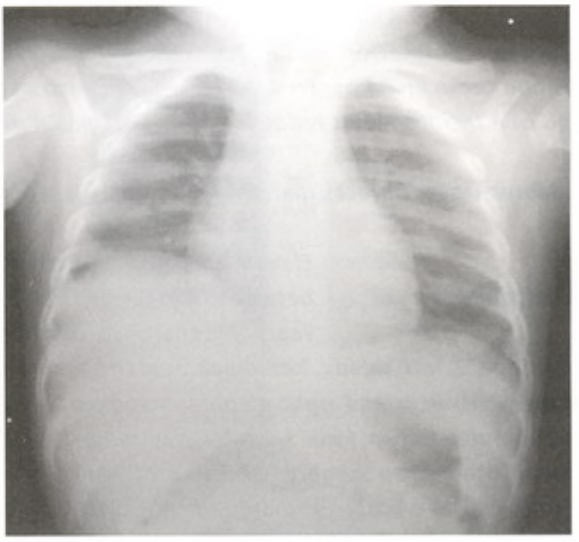

Fig. 1: Rx de tórax frente donde se observa una eventración diafragmática derecha.

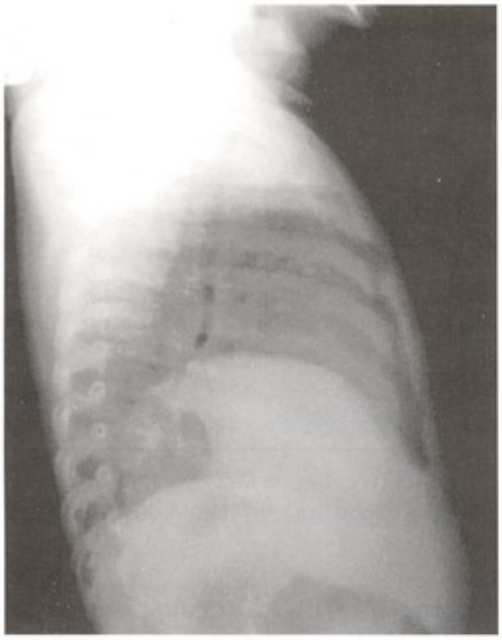

Fig. 2: El mismo paciente de la figura 1, de perfil.

Fig. 3: Estudio contrastado con bario donde se observa una hernia paraesofágica en un lactante. Este paciente no tenía reflujo gastroesofágico.

catura y/o corrección del defecto se realizó utilizando sutura no absorbible 2-0 / 3-0 (Ethibond) con aguja RB-1 y con nudo extracorpóreo. Se valoró el tiempo de cirugía, los días de internación y las complicaciones postoperatorias.

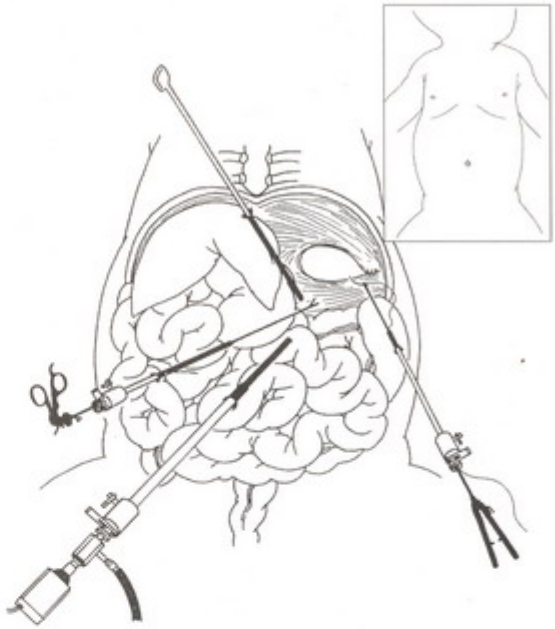

Fig. 4: Esquema que muestra la técnica utilizada para la corrección laparoscópica de la hernia de Bochdalek izquierda con 4 trócares (ver esquema superior). El palpador colocado en el epigastrio puede ser introducido en forma directa, sin trócar.

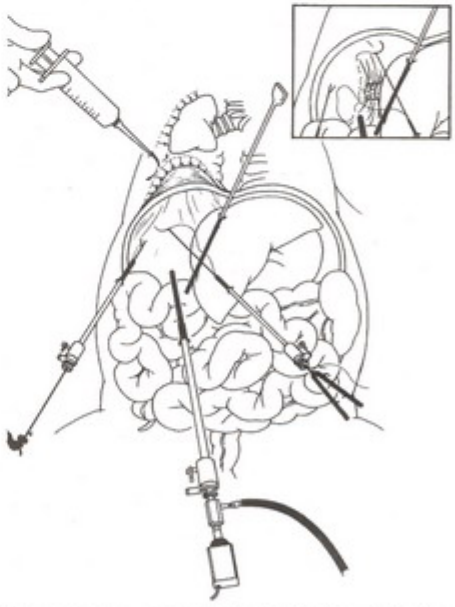

Fig. 5: Esquema que representa la técnica utilizada para la plicatura diafragmática laparoscópica. Para facilitar la sutura diafragmática, se inyecta aire en el tórax, provocando un neumotórax temporario controlado. El mismo es evacuado antes del final de la cirugía y se controla mediante el uso de radioscopia. En el recuadro superior se observa el resultado de la plicatura sobre el diafragma. El palpador colocado en el epigastrio, no necesita ser ingresado a traves de un trócar sino que es ingresado drectamente.

N°	Edad	Dx	Síntomas	Alta	ARM Preop	Weaning	Abordaje	NPC	Tiempo Qx	Conv	Compl.
1	14m	EDD	Asintomático	1 d			L	si	120 m		no
2	11m	EDD	Neumonia repet	3 d			L	no	300 m	[illegible]	no
3	15m	EDI	Neumopatía Viral	12 d	si	8 d	L	si	120 m	no	no
4	22m	EDI	Neumonía repet	4 d			L	si	210 m	no	no
5	1m	PDD	DR/ ARM	6 d	si	4 d	L	si	120 m	no	no
6	2d	HDI	HP leve	10 d	si	5 d	L	no	180 m	si	no
7	6m	HDI	DR / Oclus. Intest	2 d			L	no	120 m	no	no
8	2d	HDI	DR Leve	6 d	si	3 d	L	no	180 m	no	no
9	1d	HDI	DR	4 d	si	2 d	L	no	120 m	no	si
10	2m	HPE	Genetico/Apneas	2 d			L	no	120 m	no	no
11	7a	HH	PC/ Desnutrición	20 d			L	no	120 m	no	no

Tabla 1: m(meses), d(días), a(años), EDD (Eventración Diafragmática Derecha) EDI (Eventración Diafragmática Izquierda), HPE (Hernia Paraesofágica), HDD (Hernia Diafragmática Derecha), PF (Parálisis Diafragmática), HH (Hernia Hiatal), DR (distress respiratorio), NPC (Neumotorax Provocado Controlado)

Resultados

El tiempo operatorio osciló entre 120 a 300 minutos, media de 155,4 minutos y la estadía hospitalaria de 2 a 20 días con una media de 6,4 días. El mayor tiempo de internación (caso 11) se debió a causa social. En nuestra serie se produjo una sola conversión en el caso 4 con diagnóstico de HDI debido a la imposibilidad de despegar el borde posterior del diafragma al colon transverso en un defecto de gran tamaño. Los abordajes fueron todos por vía abdominal. El tiempo de requerimiento de ARM postoperatorio fueron en promedio de 4,4 días (rango 2 a 8 días). En un paciente (caso 8) ocurrió una hemorragia por el drenaje torácico, debido a una laceración de los vasos intercostales que cedió en 24 hs. En 4 pacientes (casos 1-3-4-5) se realizó neumotórax provocado y controlado (NPC) con una aguja de 20G que facilitó mejor reducción del diafragma para realizar la plicatura (Tabla 1).

Discusión

El diafragma es un órgano que frecuentemente requiere de procedimientos quirúrgicos durante la edad pediátrica. Las patologías que afectan a este órgano pueden ser congénitas o adquiridas a saber:

Congénitas: hernia diafragmática posterolateral de Bochdalek y sus variantes, hernia anterior de Morgagni, hernia paraesofágica, eventración diafragmática congénita.

Adquiridas: parálisis frénica, ruptura traumática

Con respecto a la corrección quirúrgica de la hernia posterolateral de Bochdalek, la técnica quirúrgica se mantuvo prácticamente sin modificaciones desde la década del 50, hasta el advenimiento de la cirugía mínimamente invasiva.

En 1995, van der Zee describió la corrección quirúrgica laparoscópica de una hernia posterolateral congénita en un paciente de 6 meses de edad[1]. Desde entonces y hasta la fecha, la corrección videoasistida ha pasado a ser la vía de elección para aquellos pacientes no graves, en los centros con elevado entrenamiento en estas técnica.

La corrección videoasistida debe intentarse únicamente en aquellos pacientes que no presenten signos de hipertensión pulmonar y que se encuentren hemodinámicamente compensados y estables al momento de la cirugía.

En todos los casos, deberán presentar por lo menos 48hs de estabilidad hemodinámica en ausencia de signos de hipertensión pulmonar.

Las Figuras 6 y 7 muestran las radiografías pre y postoperatorias respectivamente de un recién nacido con hernia diafragmática operado por vía laparoscópica a las 48 hs de vida que cumplía con los criterios de selección propuestos.

Los defectos diafragmáticos pueden ser abordados por tórax[2] o por abdomen[1] y la elección de la vía de abordaje dependerá de la experiencia y la preferencia de cada equipo. Los que apoyan la vía toracoscópica fundamentan que las vísceras abdominales son fácil-

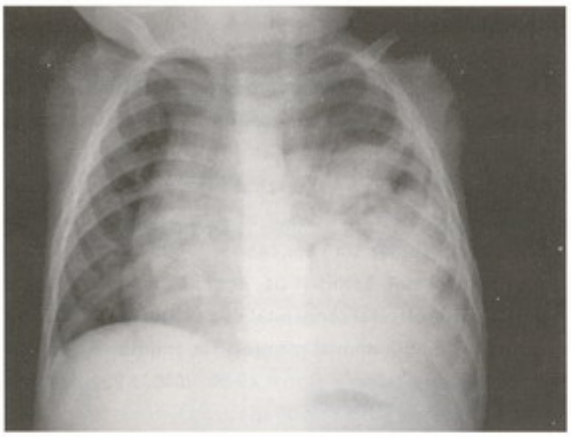

Fig. 6: Radiografía de tórax frente de un recién nacido de 48hs de vida con hernia diafragmática congénita Izquierda. Paciente estable, sin signos de hipertensión pulmonar.

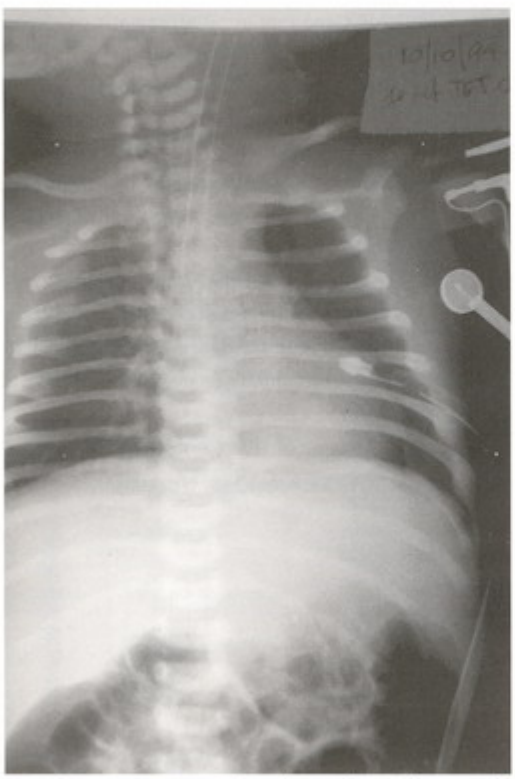

Fig. 7: Rx postoperatoria inmediata luego de la corrección laparoscópica del defecto diafragmático del mismo paciente de la figura 6.

mente reducidas gracias al CO_2 insuflado en el tórax[3,4]. Los defensores del abordaje laparoscópico refieren mayor comodidad para triangular los instrumentos y la posibilidad de observar las vísceras reducidas evitando lesiones inadvertidas de las mismas[5].

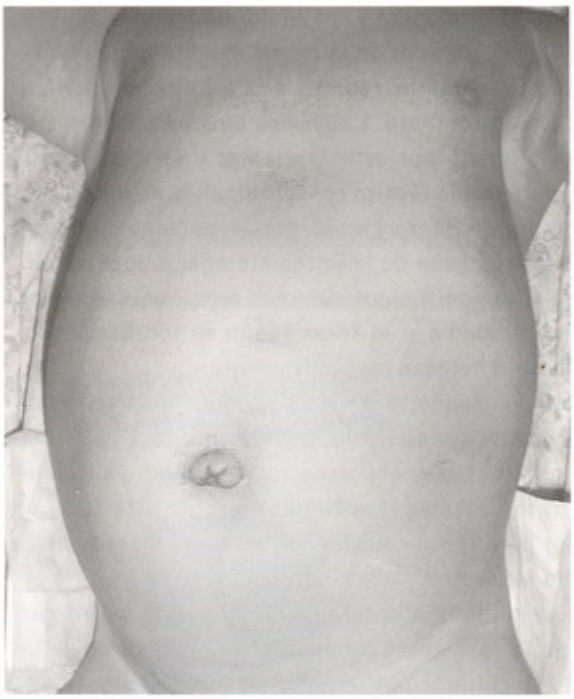

Fig. 8: Postoperatorio alejado de un neonato operado por hernia diafragmática congénita a las 48hs de vida por vía laparoscópica.

La evolución postoperatoria de los pacientes con HDC, depende mucho de la condición preoperatoria del paciente, ya que en aquellos casos en los que el paciente se encuentra en asistencia respiratoria mecánica en el preoperatorio, es de esperar que permanezca en las mismas condiciones durante las siguientes 24 a 48 hs luego de la cirugía.

No ocurre lo mismo en aquellos niños asintomáticos o con escasa repercusión respiratoria, siendo este grupo el más beneficiado por la técnica mínimamente invasiva. En este grupo la recuperación postquirúrgica es inmediata, con una reducción significativa del dolor postoperatorio y realimentación precoz. Esto nos ha permitido otorgar el alta en algunos casos a las 48 hs del postoperatorio.

Los resultados estéticos también han demostrado ser muy buenos y superiores a los logrados con la técnica convencional tal como se observa en la Figura 8

En cuanto al seguimiento alejado, aún no poseemos datos ya que estas técnicas han sido desarrolladas recientemente, de cualquier manera, no es de esperar mayores diferencias con respecto de la cirugía abierta, ya que la plástica del diafragma se efectúa

de la misma manera y con el mismo material.

Por ser tratadas de la misma manera, nos referiremos a las parálisis frénica y a la eventración diafragmática en conjunto. La técnica laparoscópica es muy bien tolerada por estos pacientes y al igual que lo ocurrido con la técnica convencional, la mejoría de los síntomas respiratorios, es por lo general inmediata con desaparición de la sintomatología preoperatorio.

Clásicamente estos defectos eran abordados desde el abdomen o el tórax según su localización izquierda o derecha respectivamente.

Mediante el uso de técnicas mínimamente invasivas videoasistidas, hemos podido abordar ambos diafragmas desde el abdomen sin dificultad. Existen escasos reportes en la bibliografía sobre este tema en niños pero todos coinciden sobre la vía laparoscópica como la electiva[6, 7].

Luego de la plicatura laparoscópica la mayor parte de los pacientes comienzan a realimentarse a las dos o tres horas postoperatorias y son dados de alta antes de las 24 horas de operados. Una excepción son aquellos pacientes que se encontraban en asistencia respiratoria mecánica preoperatoria, ya que en ellos el destete o weaning del respirador debe ser gradual y el alta difícilmente sea antes de las 48 a 72 hs de operado.

Como en todos los procedimientos laparoscópicos efectuados con instrumental de 3mm, los resultados estéticos son excelentes.

No existen aún datos sobre los resultados a largo plazo de los pacientes operados en forma laparoscópica, ya que se trata de un procedimiento de reciente descripción, pero los mismos no deberían diferir de los obtenidos con la cirugía convencional ya que se trata del mismo procedimiento utilizando la misma sutura, únicamente cambiando la forma de abordaje.

Bibliografía

1. van der Zee DC, Bax NM: Laparoscopic repair of congenital diaphragmatic hernia in a 6-month-old child. Surg Endosc: 9: 1001-1003, 1995
2. Silen ML, Canvasser DA, Kurkchubasce AG, et.al.: Video-assisted thoracic surgical repair of a foramen of Bochdalek hernia. Ann Thorac Surg 60: 448-450, 1995
3. Arca MJ, Cywes R, Barnhart DC, et.al.: Thoracoscopic repair of left posterolateral congenital diaphragmatic hernia. Presented at the 9th annual congress for endosurgery in children. Atlanta, Georgia. March 28-30, 2000. J Pediatr Endosurg Innov Techn 1: 98, 2000 (Abstract)
4. Farmer DL, Sydorak R, Harrison MR, Albanese CT.: Thoracoscopic repair of neonatal congenital diaphragmatic hernia. Presented at the 9th annual congress for endosurgery in children. Atlanta, Georgia. March 28-30, 2000. J Pediatr Endosurg Innov Techn 1: 98, 2000 (Abstract)
5. Berchi FJ, Allal H, Cano I, et.al.: Diafragmatic conditions in infants and children: Endosurgery repair perspectives. Presented at the 10th annual congress for endosurgery in children. Birsbame, Australia. March 22-24, 2001. J Pediatr Endosurg Innov Techn 4: 65, 2001 (Abstract)
6. Van Smith C, Jacobs JP, Burke RP: Minimally invasive diaphragm plication in an infant. Ann Thorac Surg 65: 842-844, 1998
7. Rothemberg S, Patrick D: Laparoscopic plication of the diaphragm in infants. Presented at the 9th annual congress for endosurgery in children. Atlanta, Georgia. April 28-30, 2000. J Pediatr Endosurg Innov Techn 1: 98, 2000 (Abstract)

Trabajo presentado en el IV Congreso del CIPESUR, Noviembre de 2001, Montevideo, Uruguay

Dr. M. Martínez Ferro
Winneberg 2790
(1636) Olivos
Buenos Aires
Argentina